

O'zbekiston Respublikasi
Sog'liqni saqlash vazirining
2025 yil "23" iyundagi
180-sonli buyrug'iga
ilova

**O‘ZBEKISTON RESPUBLIKASI SOG‘LIQNI SAQLASH VAZIRLIGI
TIBBIYOT XODIMLARINING KASBIY MALAKASINI RIVOJLASHTIRISH
MARKAZI OFALMOLOGIYA KAFEDRASI**

**“SHISHASIMON TANA KASALLIKLARI”
NOZOLOGIYASI BO‘YICHA
MILLIY KLINIK PROTOKOL**

TOSHKENT 2025

"TASDIQLAYMAN"

Respublika

ixtisoslashtirilgan

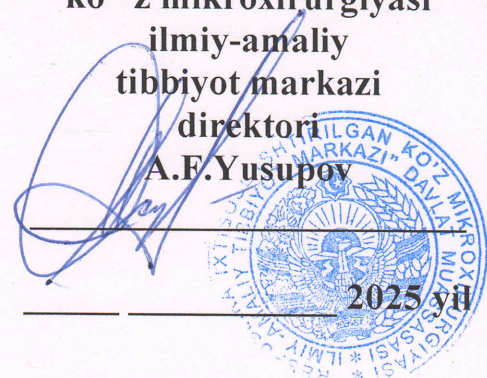
ko'z mikroxirurgiyasi

ilmiy-amaliy

tibbiyot markazi

direktori

A.F.Yusupov



“SHISHASIMON TANA KASALLIKLARI”

NOZOLOGIYASI BO‘YICHA

MILLIY KLINIK PROTOKOL

Mundarija

«SHISHASIMON TANA KASALLIKLARI» NOZOLOGIASINING TASHHISLASH VA DAVOLASH UCHUN MILLIY KLINIK PROTOKOLI	6
«SHISHASIMON TANA KASALLIKLARI» NOZOLOGIASINING TIBBIY ARALASHUVLAR UCHUN MILLIY KLINIK PROTOKOLI	19
«SHISHASIMON TANA KASALLIKLARI» NOZOLOGIASINING PROFILAKTIKA VA REABILITATSIYA UCHUN MILLIY KLINIK PROTOKOLI	33

**“SHISHASIMON TANA KASALLIKLARI”
NOZOLOGIYASI BO’YICHA TASHXISLASH VA
DAVOLASH MILLIY KLINIK PROTOKOLI**

TOSHKENT 2025

3. Kirish qismi

Shishasimon tana kasalliklari (SHT) shaffoflikning buzilishi va Shishasimon tana tanasining tabiiy tuzilishidagi o'zgarishdir. Ko'z olmasini to'ldiradigan gelga o'xshash tuzilishda ko'zning ichki qobig'ini tortadigan turli xil xiraliklar va qo'shimchalar, iplar yoki dog'lar paydo bo'ladi – bu tur pardaga yorug'likni bir xil, yaxshi tushishiga xalaqit beradi va ko'rish o'tkirligini pasayishiga olib keladi.

2) ICD-10 kodlari:

N43-N43.9		Shishasimon tana kasalliklari
Yuklab oling (ICB) ss lyka)		https://GESund.bund.de/ru/icd-code-suche/h43
H43.0	Shishasimon tanani strukturasi buzilishi (prolaps)	
H43.1	Shishasimon tanaga qon quyilishi	
H43.2	Shishasimon tanadagi kristall birikmalar	
H43.3	Shishasimon tananing shaffofligini buzilishlari	
H43.8	Shishasimon tananing boshqa kasalliklari	
H43.9	Shishasimon tananing sababi aniqlanmagan kasalliklari	

MKB-11 9B8Z — Shishasimon tana kasalliklari aniqlanmagan <https://mkb11.online/109751>

9B8Y — Shishasimon tana kasalliklari aniqlangan <https://mkb11.online/109750>

Protokolni qayta ko'rib chiqish: ishlab chiqilgan 2025y.

Protokolni ishlab chiqish uchun mas'ul muassasa: TXKMRM

Klinik protokol va standartlarni ishlab chiqish ishtirokchilari:

Oftalmologiya sohasida jarayonni tashkil etish bo'yicha ishchi guruh a'zolari

1. Komilov X.M.	- O'zbekiston Qahramoni, Tibbiyot xodimlarini kasbiy malakasini rivojlantirish markazi oftalmologiya kafedrasini mudiri , tibbiyot fanlari doktori., professor
2. Qosimova M.S.	– Tibbiyot xodimlarini kasbiy malakasini rivojlantirish markazi, oftalmologiya kafedrasini professori, tibbiyot fanlari doktori, professor
3. Xamrayeva G.X.	– Tibbiyot xodimlarini kasbiy malakasini rivojlantirish markazi, oftalmologiya kafedrasini dotsenti, tibbiyot fanlari doktori, dotsent
4. Normatova N.M.	– Tibbiyot xodimlarini kasbiy malakasini rivojlantirish markazi oftalmologiya kafedrasini dotsenti, tibbiyot fanlari doktori,dotsent.
5. Babaxonova D.M.	– Tibbiyot xodimlarini kasbiy malakasini rivojlantirish markazi oftalmologiya kafedrasini dotsenti, t.f.n.,dotsent.
6. Maqsudova L.M.	– Tibbiyot xodimlarini kasbiy malakasini rivojlantirish markazi oftalmologiya kafedrasini dotsenti, tibbiyot fanlari doktori, dotsent.
7. Hakimova Z.K.	— Tibbiyot xodimlarini kasbiy malakasini rivojlantirish markazi oftalmologiya kafedrasini dotsenti, tibbiyot fanlari doktori, dotsent.

Mualliflar ro'yxati:

1. Komilov X.M.	- O'zbekiston Qahramoni, tibbiyot fanlari doktori, professor, Tibbiyot xodimlarini kasbiy malakasini rivojlantirish markazi, oftalmologiya kafedrasini mudiri
2. Qosimova M.S.	Tibbiyot xodimlarini kasbiy malakasini rivojlantirish markazi, oftalmologiya kafedrasini professori, tibbiyot fanlari doktori.
3. Xamrayeva G.X.	– Tibbiyot xodimlarini kasbiy malakasini rivojlantirish markazi, oftalmologiya kafedrasini dotsenti, tibbiyot fanlari doktori.
4. Normatova N.M.	– Tibbiyot xodimlarini kasbiy malakasini rivojlantirish markazi, oftalmologiya kafedrasini dotsenti, tibbiyot fanlari doktori, dotsent.

5. Babaxanova D.M.	– Tibbiyot xodimlarini kasbiy malakasini rivojlantirish markazi, oftalmologiya kafedrası dotsenti, t.f.n., dotsent.
6. Hakimova Z.K.	— Tibbiyot xodimlarini kasbiy malakasini rivojlantirish markazi oftalmologiya kafedrası dotsenti, tibbiyot fanlari doktori, dotsent.

Taqrizchilar :

Zakirxo‘jayev R.A.	O‘zbekiston Respublikasi Sog‘liqni saqlash vazirligi TMA oftalmologiya kafedrası dotsenti , tibbiyot fanlari doktori.
Buzrukov B.T.	– ToshPTI oftalmologiya va bolalar oftalmologiyasi kafedrası mudiri , tibbiyot fanlari doktori, dotsent
Boyko E.V.	Rossiya Sog‘liqni saqlash vazirligi, Shimoli-g‘arbiy davlat tibbiyot universiteti oftalmologiya kafedrası mudiri, tibbiyot fanlari doktori, professor.

Protokolni qayta ko‘rib chiqish va tasdiqlash: ishlab chiqilgan 2025yil.

RIKMIATM SOMS va ilmiy kengashining 2025-yil 2-fevral 2-sonli yig‘ilishida ko‘rib chiqildi .

Texnik ko‘rib chiqish va tahrirlash:

1. Tibbiyot xodimlarini kasbiy malakasini rivojlantirish markazi, oftalmologiya kafedrası dotsenti, tibbiyot fanlari doktori. Maqsudova L.M.
2. Toshkent shahri va Toshkent viloyati amaliy sog‘liqni saqlash sektori vakillari bilan birgalikda klinik bayonnomalarning qabul qilinishi va amaliy qo‘llanilishi baholandi.

Amaliyotchilar:

1. **Ikromov O.I. - falsafa fanlari doktori (PhD), RKOB bosh vrachi.**
2. **Komilova G.M – RKOB davolash ishlari bo‘yicha masul shifokor**

Protokolda ishlatiladigan qisqartmalar :

ST	- shishasimon tanasi;
STSB	- shishasimon tanani strukturasi buzilishi;
UTT	- ultra-tovushli tadqiqot;
OOKO‘	- oldi va orqa kesimlarning o‘lchami ;
OSHT A	- orqa shishasimontana ko‘chishi ;
OKT	- optik kogerent tomografiya;
VRJ	- vitreoto‘r pardal jarrohlik;
DIVYu	- dorilarni intravitreal yuborish;
NSYAQD	- nosteroid yallig‘lanishga qarshi dorilar.
DMSH	- diabetik makula shishi.

Ushbu tashxis/nozologiya protokoli foydalanuvchilari:

1. Oftalmologlar
2. Terapevtlar;
3. Umumiy amaliyot shifokorlari (oilaviy shifokorlar);
4. Klinik farmakologlar;
5. Tibbiyot oliy o‘quv yurtlarining talabalari, rezidentlari, aspirantlari, o‘qituvchilari;

Ushbu nozologiyadagi bemorlar toifasi:

Shishasimon tana kasalliklari (SHT) bilan ogʻrigan bemorlar:

SHTni koʻchishi, gemoftalm – SHT ga qon kuyilishlar, SHT destruksiyalari va boshqalar.

Diagnostika usullari (diagnostik choralar) (DD) dalillari darajasini baholash shkalasi

UDD	Tasnifi
1	Malumot usulidan foydalangan holda nazorat qilinadigan sinovlarni tizimli koʻrib chiqish yoki meta-tahlil yordamida randomizatsiyalangan klinik tadqiqotlarni tizimli koʻrib chiqish.
2	Individual maʼlumotnoma- nazorat ostidagi tadqiqotlar yoki individual randomizatsiyalangan klinik sinovlar va meta-tahlil yordamida randomizatsiyalangan klinik sinovlardan tashqari har qanday dizayndagi tadqiqotlarni tizimli koʻrib chiqish
3	Malumot usuli boʻyicha ketma-ket nazoratsiz tadqiqotlar yoki oʻrganilayotgan usuldan mustaqil boʻlmagan mos yozuvlar usuli bilan tadqiqotlar yoki tasodifiy boʻlmagan qiyosiy tadqiqotlar, shu jumladan kohort tadqiqotlari
4	Qiyosiy boʻlmagan tadqiqotlar, klinik holat hisoboti
5	Harakat mexanizmi yoki ekspert xulosasi uchun faqat mantiqiy asos mavjud

Profilaktik, terapevtik va rehabilitatsiya tadbirlari uchun dalillar darajasini (LE) baholash uchun shkala

UDD	Tasnifi
-----	---------

1	Meta-tahlil yordamida RCTlarni tizimli ko‘rib chiqish
2	Tanlangan RCTlar va meta-tahlil yordamida RCTlardan tashqari har qanday dizayndagi tadqiqotlarni tizimli ko‘rib chiqish
3	Tasodifiy bo‘lmagan qiyosiy tadqiqotlar, shu jumladan. kohort tadqiqotlari
4	Qiyosiy bo‘lmagan tadqiqotlar, misollar hisobotlari yoki holatlar seriyasi, vaziyatni nazorat qilish bo‘yicha tadqiqotlar
5	Faqat aralashuvning ta‘sir qilish mexanizmi (klinikgacha tadqiqotlar) yoki ekspert xulosasi uchun asos mavjud

Profilaktik, diagnostika, terapevtik va reabilitatsiya tadbirlari bo‘yicha tavsiyalar (CLR) dalillarning isbotlanganlik darajasini baholash shkalasi

CID	Tasnifi
A	Kuchli tavsiya (barcha samaradorlik chora-tadbirlari (natijalari) muhim, barcha tadqiqotlar yuqori yoki adolatli uslubiy sifatga ega va ularning qiziqish natijalari bo‘yicha xulosalari izchil)
B	Shartli tavsiyalar (ko‘rib chiqilgan barcha samaradorlik choralari (natijalari) muhim emas, barcha tadqiqotlar yuqori yoki adolatli uslubiy sifatga ega emas va/yoki ularning qiziqish natijalari bo‘yicha xulosalari mos kelmaydi)
C	Zaif tavsiya (adekvat sifatli dalillarning yo‘qligi (ko‘rib chiqilgan barcha samaradorlik choralari (natijalari) muhim emas, barcha tadqiqotlar past uslubiy sifatga ega va ularning qiziqish natijalari bo‘yicha xulosalari izchil emas)

2. Asosiy qism.

2.1 Kirish. Shishasimon tana kasalliklari:

H43. Shishasimon tananing destruksiyasi: Shishasimon tanasining ko‘zning old kamerasiga patologik proyeksiyasi. Kasallikning asosiy klinik ko‘rinishlari ko‘rish o‘tkirlikining pasayishi, ko‘zlar oldida "tuman" yoki "parda" paydo bo‘lishi va bosh xolatlar bilan ifodalanadi. Kasallikning etiologiyasi to‘liq tushunilmagan. Olimlarning fikricha, biriktiruvchi to‘qima patologiyalari bo‘lgan odamlarda bunday xolatlar shishasimon tanada rivojlanishi xavfi yuqori. Yuqori miopiya va uzoq muddatli ko‘z gipertenziyasi bo‘lgan bemorlarda kasallikning murakkab shaklini rivojlanish ehtimoli ortadi.

<https://repo.knmu.edu.ua/bitstream/123456789/10894/3/Bezdetko%20Syndromes%20and%20symptoms%20with%20patol%20lens%20rus%20%20No.15-3307.pdf>

Shishasimon tana destruksiyasining paydo bo‘lishining asosiy sabablari quyidagilardir:

- **Ko‘z olmasiga kirib boruvchi yara.** Teshilgan yara bilan Shishasimon tana tanasining chegara pardasining yaxlitligi buziladi, bu esa shishasimon tana tanasi tarkibining silliq harakatiga olib keladi.
- **Jarrohlik aralashuvlar.** Shishasimon tana churrasi oftalmologik patologiya bo‘lib, u ko‘pincha katarakt operatsiyasi paytida yuzaga keladigan asorat hisoblanadi. 20% hollarda intraoperativ viskoyelastik yuvish SHT churrasi shakllanishiga olib keladi. Ko‘zning kontuziyasi bilan ko‘z ichi tuzilmalari mexanik bosim tufayli deformatsiyalanadi va IOP keskin ortadi. Shishasimon tana tanasi ko‘zning oldingi qutbga qarab harakat qiladi va qisman ko‘z qorachig‘idan tashqariga chiqadi. Churra nuqsonining oldingi yuzasining shox parda endoteliasini bilan aloqasi uning shishishiga olib keladi. Bu vizual disfunktsiyaning rivojlanishiga olib keladi. Ikkilamchi kataraktani jarrohlik davolash paytida ko‘z ichi linzalari (IOL) siljishi mumkin. U ko‘z olmasining orqa qutbga siljiganida shishasimon tanasi shikastlanadi. Ikkilamchi shishasimon churralarning tarqalishi oftalmologiyada mikrojarrohlik usullarining keng qo‘llanilishi tufayli sezilarli darajada kamaydi.
- **Ko‘zning nuqsonlari.** Ko‘z olmasining tug‘ma anomaliyalari, masalan, mikroftalm va rangdor parda

kolobomasi, ko'pincha Shishasimon tana ning oldingi siljishi bilan birga keladi. Koloboma bilan rangdor parda nuqsoni hududida churra chiqishi aniqlanadi.

Tasnifi (etiologiyasi, bosqichlari bo'yicha).

Shishasimon tana churrasi odatda orttirilgan kasallikdir. Tug'ma shakl juda kam uchraydi va har doim jiddiy ko'z nuqsonlari fonida yuzaga keladi. Patologiyaning murakkab va oddiy shakllari mavjud. Vujudga kelgan vaqtga ko'ra, operatsiyadan keyingi ko'rsatkichlar erta va kech deb tasniflanadi. Klinik nuqtayi nazardan, churraning quyidagi turlari ajratiladi: Bu kasallikning eng qulay varianti bo'lib, oldingi membrananing yaxlitligini buzish bilan birga kelmaydi. Bo'rtib chiqqan churra rangdor pardaning ko'z qorachig'iga og'ishadigan kichik "pufakcha" ga o'xshaydi; Ko'zning old kamerasi patologik jarayonda ishtirok etmaydi. Ushbu turdagi churra oldingi cheklovchi plastinkaning shikastlanishi bilan murakkablashadi. Shishasimon tananing kondensatsiyasi membrananing kuchini pasayishiga olib keladi. Eng nozik nuqtada chiziqli bo'shliq zonasi hosil bo'ladi. Shishasimon tana elementlari old kameraga erkin kirib boradi va unda erkin joylashadi.

Klinik ko'rinish

Klinik ko'rinish to'g'ridan-to'g'ri kasallikning shakliga bog'liq. Katta nuqson shox pardaning orqa yuzasi bilan aloqa qilganda, bemorlar "tuman" ko'rinishi va ko'rish o'tkirligini pasayishi haqida shikoyat qiladilar. Yaqin atrofdagi rasmga qarashga harakat qilganingizda, alomatlar yanada aniqroq bo'ladi va ko'zning zo'riqishi bosh og'rig'i va bosh aylanishiga olib kelishi mumkin. Murakkab churra bilan, ko'rishning buzilishidan tashqari, biz ko'zlar oldida suzuvchi ko'rinishini kuzatamiz. **Mumkin bo'lgan asoratlari**

Kasallik ko'pincha cheklovchi membrananing yorilishi bilan murakkablashadi. Patologiyaning travmatik genezisi bilan begona jismlar ko'pincha ko'zga kiradi, bu esa halokatli o'zgarishlarning o'sishiga yordam beradi. Rangdor pardaning shikastlanishi bilan Shishasimon tana tanasida nafaqat qon, balki pigmentli qo'shimchalar ham topiladi. Eng noqulay asoratlari ikkilamchi glaukoma va to'r pardal kuchishlardir. Ko'z qorachig'ining shakli ko'pincha buziladi. Ko'z ichi gidrodinamikasining buzilishi oftalmik gipertenziya rivojlanishiga olib keladi. Shishasimon churra shox parda bilan aloqa qilganda, endotelial - epitelial shox parda distrofiyasi rivojlanadi.

H43.1 Shishasimon tanaga qon quyilishi - gemoftalm.

gemoftalm qonning shishasimon tana ichiga oqishi yoki ko'z ichidagi shishasimon tana tanasining atrofida va ichidagi joylarda qonning to'planishi bilan bog'liq.

Gemoftalmning sabablari: shishasimon qon ketishiga olib keladigan ko'plab omillar ma'lum. Kattalardagi eng keng tarqalgan sabab diabetik retinopatiyadir. Qandli diabet bilan og'rig'an odamning ko'zining orqa qismida g'ayritabiiy qon tomirlari paydo bo'lishi mumkin. Bu yangi qon tomirlari zaif va yorilishi va qon ketishiga moyil. Ba'zi jarohatlar ko'zning orqa qismidagi qon tomirlarining qon ketishiga olib kelishi mumkin. Shikastlanish yoshlarda shishasimon tanaga qon quyilishini asosiy sababidir. Ko'zning to'r pardasidagi teshik ko'zdan suyuqlikning to'r pardasi ostiga oqib ketishiga olib kelishi mumkin, bu esa to'r pardaning ko'chishiga olib keladi. Bu sodir bo'lganda, to'r pardal qon tomirlaridan qon Shishasimon tana ga oqib chiqishi mumkin. Shishasimon qon quyilishini kamroq tarqalgan sabablari 6,4-18% hollarda va quyidagilarni o'z ichiga oladi: proliferativ retinopatiya, makroanevrizma, yoshga bog'liq makula degeneratsiyasi, Terson sindromi, ko'chish yoki markaziy to'r pardal vena trombozi natijasida paydo bo'lgan to'r pardal neovaskulyarizatsiya.

Gemoftalmning belgilari: shishasimon tanaga qon quyilishini umumiy belgilari quyidagilardan iborat: ko'rishning xiralashishi, shishasimon tananing maydoni bo'ylab suzib yuruvchi dog'lar, to'rsimon

loyqalanishlar, ko'rish maydonida qizg'ish rang, fotopsiya - periferik ko'rishda qisqa yorug'lik chaqnashlari. Engil holat ko'pincha ko'rish sohasida qora chiziqchalarga shikoyatiga olib keladi, og'ir xolatlarda shishasimon tanaga qon quyilishlar esa ko'rishni sezilarli darajada pasayishiga olib kelishi mumkin.

Diagnostika. Shishasimon tanaga qon quyilishi ko'zni tekshirish paytida simptomlarni aniqlash, shuningdek, sababni aniqlash uchun testlarni o'tkazish orqali aniqlanadi .

Usullar, yondashuvlar va diagnostika jarayonlari. Shishasimon tana tanasi kasalliklarining diagnostik mezonlari instrumental tekshiruvlar paytida aniqlanishi mumkin: oftalmoskopiya, ko'z olmasining ultratovush tekshiruvi, optik kogerent tomografiya.

Vizometriya – yaqin va uzoq masofada ko'rishni o'tkirligini korreksiya va korreksiyasiz aniqlash. Tyekshiruv harflar yoki raqamlardan iborat maxsus jadvallar yordamida amalga oshiriladi. Bolalarga tashxis qo'yish uchun hayvonlar va narsalarning tasvirlari qo'llaniladi.

Perimetriya - perimetr yordamida ko'rish maydonlarini o'rganish. Perimetr yarim shar bo'lib, uning ichida yorug'lik belgilari yonadi. Bemorning vazifasi bu yarim sharning markazidan ko'zlarini uzmasdan, barcha "chiroqlarni" ko'rishdir.

Tonometriya - bu ko'z ichi bosimini o'lchash. Tekshiruv shox pardaga maxsus og'irliklarni qo'yish (Maklakov tonometriyasi) yoki kontaktsiz (pnevmonometr bilan) amalga oshiriladi. Jarayonning mohiyati shox pardaning tashqi ta'sirlarga javobini aniqlashdan iborat - ko'z ichi bosimi qanchalik baland bo'lsa, ko'z membranalarining tashqi bosimga chidamliligi shunchalik kuchli bo'ladi. Yuqorida sanab o'tilgan uchta tadqiqot o'ziga xos emas va oftalmolog tomonidan standart tekshiruvga kiritilgan.

Biomikroskopiya - tirqishli chiroq (mikroskop) orqali ko'zni tekshirish. Shishasimon tana tanasining bir hil tuzilishining o'zgarishi, suzuvchi xiraliklar, iplar va dog'lar aniqlanadi.

Oftalmoskopiya - bu ko'zning orqa qismini (shisha tanasi va to'r pardasi) tekshirish bo'lib, uning davomida buzilish belgilaridan tashqari, ko'z yoshi va to'r pardaning ko'chishini ko'rish mumkin. Shikoyatlarning birinchi paydo bo'lishida oftalmoskopiya qilish kerak va shishasimon tana loyqalanishi tashxisi qo'yiladi. Periferik qismlarda distrofiyalar, yorilishlar va to'r pardaning ko'chishini istisno qilish uchun tadqiqotni Goldmann linzalari yordamida o'tkazish tavsiya etiladi .

Ko'z olmasining ultratovush tekshiruvi - bu optik muhit shaffof bo'lmaganda amalga oshirilishi mumkin bo'lgan tadqiqot. Shaffoflik shox pardaning xiralashishi, katarakta yoki shishasimon tanaga qon quyilishi tufayli yuzaga keladi. Ushbu usul nafaqat suzuvchi xiraliklarni va shishasimon iplarni, balki ko'zning to'r pardasi ko'chishini, o'smalar va ko'z va uning atrofidagi to'qimalarning begona jismlarini ham aniqlashi mumkin [12].

OCT (optik kogerent tomografiya) eng yuqori aniqlikka ega bo'lgan usuldir, ammo ko'zning optik muhiti shaffof bo'lmaganda qo'llanilmaydi. Shishasimon tana tanasining o'lchamini, shakli va tuzilishini, to'r pardada eng kichik o'zgarishlarni ko'rsatadi, bu markaziy qismlarning patologiyasida ayniqsa muhimdir [13]. Usul ko'zning ichki tuzilmalarini yuqori aniqlikdagi (10 mikrondan kam) yuqori tezlikda (sekundiga 100 000 skanergacha) yorug'lik bilan skanerlashga asoslangan bo'lib, bu kompyuterda ishlov berilgandan so'ng 2D yoki To'r parda va ko'ruv nervi diskining 3D modeli.

Gemoftalmning asosiy alomati ko'rishning xiraligiga shikoyat qilishdir: ko'plab "suzuvchi" xiraliklarning paydo bo'lishidan tortib ko'rish o'tkirligini sezilarli darajada pasayishigacha, hatto yorug'likni idrok etishigacha . Bularning barchasi Shishasimon tana dagi qon miqdoriga bog'liq.

Odatda gemoftalm og'riq bilan birga kelmaydi. Gemoftalmiya bilan og'rigan bemorlar ko'rish sohasidagi loyqalik va suzuvchilar, fotofobiya, ko'z oldida soyalar yoki o'rgimchak to'rlari paydo bo'lishidan shikoyat qiladilar. Jiddiy qon ketishlar yorug'likni sezishni yo'qolishi darajasiga qadar

ko'rishni sezilarli darajada kamaytiradi.

Shishasimon tanada quyilgan qon hajmiga qarab, farqlanadi :

- qisman (qon ketish ko'z olmasining to'rtidan bir qismini egallaydi)
- subtotal (75% shishasimon strukturaning to'rtidan uch qismigacha)
- total (qonning 75% ning 3/4 qismiga tarqalishi bilan)
- Birinchi holda, ko'rishning buzilishi ko'rinadigan ob'yektlarning tiniqligini yo'qotishi, "suzuvchi doiralar" paydo bo'lishi, ko'zlar oldida "parda" va qizg'ish rangdagi ko'rinish bilan birga keladi.
- Patologiyaning subtotal turi ko'rishning sezilarli darajada yo'qolishi bilan tavsiflanadi, umumiy tashxis esa to'liq ko'rlikni ko'rsatadi.
- Odatda, ko'zdan qon ketishi faqat bitta ko'zda sodir bo'ladi. Juda kamdan-kam hollarda kasallik ikkala ko'zga ham ta'sir qiladi, agar travmatik sabablarga ko'ra bo'lmasa.
- Patologiya ko'zning pastki qismiga qon dog'ining siljishi tufayli ko'tarilgan bosh bilan uxlashdan keyin ko'rishning biroz yaxshilanishi bilan tavsiflanadi.

Birinchi holda, ko'rishning buzilishi ko'rinadigan ob'yektlarning tiniqligini yo'qotishi, "suzuvchi doiralar" paydo bo'lishi, ko'zlar oldida "parda" va qizg'ish rangdagi ko'rinish bilan birga keladi.

Patologiyaning subtotal turi ko'rishning sezilarli darajada yo'qolishi bilan tavsiflanadi, umumiy tashxis esa to'liq ko'rlikni ko'rsatadi.

Odatda, ko'zdan qon ketishi faqat bitta ko'zda sodir bo'ladi. Juda kamdan-kam hollarda kasallik ikkala ko'zga ham ta'sir qiladi, agar travmatik sabablarga ko'ra bo'lmasa.

Patologiya ko'zning pastki qismiga qon dog'ining siljishi tufayli ko'tarilgan bosh bilan uxlashdan keyin ko'rishning biroz yaxshilanishi bilan tavsiflanadi.

Kasallikning klinik kechishi:

Eng og'ir - ko'rishning to'liq yo'qolishi. Shunisi e'tiborga loyiqki, ixtisoslashtirilgan jarrohlik shifoxonasida o'z vaqtida va to'g'ri tibbiy yordam ko'rsatish bilan prognoz odatda yaxshi natija beradi.

H43.2-3 Shishasimon tanani destruksiyasi (SHTD)

Tavsif Shishasimon tanani (SHTD) tolalarini loyqalanishi (lat. myodesopsia) - odam tomonidan iplar shaklida ko'rinadi, "jun tolalari", aniq, donador, chang, tugunli yoki ko'z shaklida kuzatilgan ko'zning shishasimon tanasi tolalarining xiralashishi. Ko'zlarning harakatidan keyin, xar tomonga suzuvchi ignaga o'xshash ipsimon loyqalanishlar kuzatiladi. Bu hodisa "suzuvchi xiraliklar" (inglizcha floaters), "uchib yuruvchi chivinlar" (lat. muscae volitantes) deb ataladi. Bemorlarga ko'ra, "chivin, o'rgimchak to'rlari, nuqtalar, chiziqlar, ko'zlardagi chang" deb ham ataladi. Oftalmologlar tomonidan tashxis qo'yilganda, ko'p hollarda u SHTD sifatida belgilanadi.

Sabablari

Shishasimon tana tanasining destruksiyasi bir qator sabablarga ko'ra yuzaga keladi. Ulardan eng keng tarqalgani shishasimon tanadagi yoshga bog'liq o'zgarishlar bo'lib, ikkinchisi ko'pincha 40-60 yoshda boshlanadi. Nogironlikka olib kelishi mumkin bo'lgan boshqa sabablar qatorida turli xil qon tomir buzilishlarini (shu jumladan vegetativ-qon tomir distoniyasi, arterial gipertenziya, qon tomirlaridagi degenerativ o'zgarishlar), servikal osteoxondroz, kuchli endokrin va metabolik o'zgarishlar (balog'at yoshi, homiladorlik, gormonal dorilarni qabul qilish) va kasalliklar (qandli diabet), bosh jarohatlari, ko'z va burun jarohatlari (shu jumladan ko'z va burun operatsiyalari), jismoniy charchoq, distrofiya, ko'zning tez-tez va uzoq muddatli zo'riqishlari, uzoq muddatli jismoniy va psixo-emotsional stress, oldingi infeksiyalarning oqibatlarini, parazitlar (toksoplazmoz), organizmga yuqori

radiatsiya va toksik taʼsir.

"Uchib ketadigan dogʻlar" ning toʻsatdan paydo boʻlishi toʻr pardal yoki Shishasimon tana koʻchishining xabarchisi boʻlishi mumkin. Shu bilan birga, "suzuvchilar" dan tashqari, odamlar shishasimon tanada hosil boʻlgan boʻshliqlar tufayli yorugʻlik chaqnashi yoki "chaqmoq" kabi narsalarni boshdan kechirishadi. Toʻr pardal koʻchishlar - bu koʻrishning toʻliq yoʻqolishiga tahdid soladigan jiddiy patologiya.

Klinik xolat

Shishasimon tana tanasi shaffof, avaskulyar jelatinli modda boʻlib, koʻzning toʻr pardasi va linzalari orasidagi boʻshliqni toʻldiradi. Odatda, Shishasimon tana tanasi butunlay shaffofdir. Shishasimon tananing suyuq qismi yopishqoq gialuron kislotasi, zardob oqsillari izlari, askorbin kislota, tuzlar va boshqa moddalardan iborat boʻlib, ingichka oqsil tolalari ramkasiga oʻralgan.

Shishasimon tanani destruksiyasi - bu alohida tolalar qalinlashishi va shaffofligini yoʻqotishi tufayli koʻzning shishasimon tanasining toʻrsimon tuzilishining oʻzgarishi. Shishasimon tananing suyultirilishi bilan bogʻliq boʻlgan hollarda, uning tolalari koʻpincha bir-biriga yopishib, "sakkiz oyoq", "oʻrgimchaklar", "xromosomalar", "palma daraxtlari" shaklidagi toʻqimalarni hosil qiladi kislota - kollagen kompleksi, bunda Shishasimon tana tanasi ikki qismga boʻlinib, qalin va suyuq bir xilligini yoʻqotadi: Shishasimon tana suyultirilganda, suzuvchilardan tashqari, "chaqmoq" yoki "chaqmoq" deb ataladigan narsalar kuzatiladi, bu koʻruv nervining shishasimon tanada "optik boʻshliqlar" mavjudligiga gʻayritabiiy reaksiyasi boʻlib, ular tomonidan miya "chaqmoq" yoki "chaqmoq" kabi seziladi.

Bulutsimon xiralashish, ayniqsa, yorqin osmon, qor yoki yoritilgan oq devor va shift kabi yorqin, toza yuzada koʻrinadi. Kam yorugʻlik va atrofdagi makonning bir xil yorugʻligida xiralik odatda odamlar tomonidan umuman sezilmaydi. Biroq, agar biror kishi ularni sezsa, ular qattiq asabiylashishga olib keladi. Koʻz harakatidan keyin bulutli zarrachalarning harakati tufayli bunday zarrachaga eʼtibor qaratish va uni toʻgʻri tekshirish qiyin boʻlishi mumkin.

Kumush yoki oltin dush shaklida shishasimon tanani yoʻq qilish xolesterin, kaltsiy, magniy va fosfor tuzlarining kristalli qoʻshimchalari mavjud boʻlganda, xolesterin almashinuvi buzilgan keksa bemorlarda va qandli diabet bilan birga keladi. Biomikroskopiya yaltiroq zarralarni, koʻz olmalari harakatlanayotganda harakatlanadigan "kumush (oltin) yomgʻir" yoki "raqsga tushadigan qor parchalarini" aniqlaydi. Bu kristallar turli oʻlchamlarga, shakllarga (nuqtalar, sharlar, plitalar shaklida), ranglarga (qor-oq, oltin, jigarrang) ega.

Koʻzlardagi "suzuvchilar" haqida gapirganda, odamlar koʻpincha shishasimon tanani destruksiyasi alomatlarini chalkashtirib yuborishadi. Vaqtinchalik optik effektlar bilan, masalan, quyoshga yoki boshqa yorqin yorugʻlik manbasiga qarashda qoladigan ogʻirliklarni koʻtarishda paydo boʻladigan "uchqunlar", qon bosimining keskin oʻzgarishi yoki boshga zarbalar yorugʻlik sharoitida shishasimon tanani destruksiyasida xiraliklar doimo koʻrinadi.

Shishasimon tana destruksiyasining tasnifi va rivojlanish bosqichlari

Destruksiya turiga qarab, quyidagi shakllar ajratiladi:

- [miopiya](#) va [aterosklerozli](#) keksa odamlarda rivojlanadi ;
- granüler (suzuvchi dogʻlar va pufakchalar koʻrinadi, shu jumladan katta shakllanishlarga birlashtirilgan) - koʻpincha yalligʻlanishli koʻz kasalliklari fonida paydo boʻladi;
- kristalli (kristallarning suspenziyasi koʻrinadi) - xolesterin, tirozin yoki kaltsiy kristallarining konlari.

Agar patologik jarayon Shishasimon tana tanasining faqat ma'lum bir sohasiga ta'sir qilsa, unda ular qismanloykalanish haqida gapiriladi, agar tulik shishasimon tanani egallagan bo'lsa to'liq destruksiya bo'ladi.

Kasallikning bosqichlari:

4. Boshlang'ich (Shishasimon tana tananing suyuqlanishi) - suyuqlik bilan to'ldirilgan optik bo'sh bo'shliqlarning shakllanishi sodir bo'ladi.
5. Rivojlangan (gijimlangan) - shishasimon tanasi qalinlashadi va hajmi kamayadi, tuzilishini yo'qotadi, "kolipinii" yo'qotadi va qo'pol xiraliklar allaqachon erkin suzib yuradi.
6. shishasimon tanani orqasidan ko'chishi - shishasimon tana ko'z olmasining orqa qutbidan ajralib chiqadi.

<https://www.smclinic.ru/diseases/destrukciya-steklovidnogo-tela/>

2.2. Diagnostika usullari, yondashuvlari va protseduralari

Diagnostika

Asosiy va qo'shimcha diagnostika tadbirlari ro'yxati.

Ambulatoriya sharoitida o'tkaziladigan asosiy (majburiy) diagnostika tekshiruvlari [3,4,5]:

- vizometriya (korreksiya va korreksiyasiz) (UD – C)[6] *;
- avtorefraktometriya yoki skiaskopiya (UD – C)[6];
- tonometriya (kontaktsiz) (UD – C)[6];
- biomikroskopiya (UD – C)[6];
- oftalmoskopiya (UD – C)[6];
- perimetriya (UD – C)[6];

Ambulatoriya sharoitida o'tkaziladigan qo'shimcha diagnostika tekshiruvlari:

- Ko'z olmasining ultratovush tekshiruvi (UD – C)[6];
- MRT va orbital soxaning KT (UD – C)[6]*;
- Rezye* bo'yicha orbita rentgenografiyasi.

Rejali kasalxonaga yotqizish uchun yuborilganda o'tkazilishi kerak bo'lgan tekshiruvlarning minimal ro'yxati: sog'liqni saqlash sohasidagi vakolatli organning amaldagi buyrug'ini hisobga olgan holda shifoxonaning ichki qoidalariga muvofiq.

Shoshilinch kasalxonaga yotqizish paytida va test o'tkazilgan kundan boshlab 10 kundan ortiq vaqt o'tgandan keyin **shifoxona darajasida** o'tkaziladigan asosiy (majburiy) diagnostika tekshiruvlari :

- vizometriya; [BILAN]
- avtorefraktometriya ; [BILAN]
- tonometriya; [BILAN]
- biomikroskopiya; [BILAN]
- oftalmoskopiya. [BILAN]

O'tkazilgan qo'shimcha diagnostika tadbirlari ro'yxati statsionar darajada :

- UAC; [BILAN]
- OAM; [BILAN]
- biokimyoviy qon testi (glyukoza, umumiy bilirubin, umumiy protein, AST, ALT) [C];
- s - Ag , anti - HCV uchun qon testi [BILAN] ;
- [C] uchun ELISA qon testi ;
- Ko'z olmasining ultratovush tekshiruvi; [BILAN]
- optik kogerent tomografiya; [BILAN]
- miyaning MRI; [BILAN]
- orbitaning MRI; [BILAN]

Tashxisning diagnostik mezonlari [8, 12,13,14]:

4. Diagnostika usullari, yondashuvlari va protseduralari

Shikoyatlar va anamnez

Shikoyatlar : (UD – C) [5] .

- ko‘rishning yo‘qligi yoki pasayishi (loyqa, ko‘z oldida "nuqta");
- ko‘zlarni harakatga keltirganda og‘riq.

Anamnez: bemorning yoshi, bir tomonlama yoki ikki tomonlama jarayen, tizimli va mahalliy kasalliklarning mavjudligi.

Tavsiyaning kuchi : C (dalil darajasi: 5)

Fizikal tekshiruv

Ko‘pgina hollarda tashqi tekshiruv hech qanday o‘zgarishlarni aniqlamaydi.

Instrumental diagnostika

Tashxis qo‘yish va bemorni takroriy tekshirish bosqichida:

2. Vizometriyada - ko‘rish o‘tkirligini aniqlash uchun (retrobulbar neyrit bilan: periferik shakl - markaziy ko‘rish buzilmaydi; aksial shakl - markaziy ko‘rishning keskin pasayishi; transversal shakl - ko‘rish yuzdan biriga va hatto ko‘rlikkacha kamayadi). Vizometriya barcha bemorlarga tavsiya etiladi. Tavsiyaning kuchi : C (dalil darajasi: 5).

3. Ko‘zning biomikroskopiyasi. Birlamchi churrada patologik burtib chikish ko‘z qorachig‘i chetidan oshib ketadigan shakllanish ko‘rinishiga ega va shikastlanmagan silliq, bir xil yuzaga o‘xshaydi. U yorilib ketganda, Shishasimon tana ning individual, strukturaviy bo‘lmagan tarkibiy qismlari old kamera sohasida suvli massa erkin joylashgan gyelga o‘xshash massalar shaklida topiladi. Kasallikning og‘ir holatlarida butun old kamera Shishasimon tana ning bo‘laklari bilan to‘ldiriladi. Ultratovush yordamida siz kasallikning asosiy va ikkilamchi shakllarini ishonchli tarzda ajrata olasiz. Churraning birlamchi shaklida ikkilamchi shaklda aniq belgilangan qirralari bo‘lgan bir xil shakllanish ko‘rinadi, Shishasimon tana tanasining destruksiyasi belgilaridir. Oldingi ko‘zning biomikroskopiyasi barcha bemorlarga tavsiya etiladi . Tavsiyaning kuchi : C (dalil darajasi: 5).

3. Ko‘z olmasining ultratovush tekshiruvi - shishasimon tanadagi o‘zgarishlarni baholash. Tavsiyaning kuchi: C (dalillar darajasi: 5).

4. Optik kogerent tomografiya. Tadqiqot ko‘z olmasining ichki qoplaminig holatini baholash uchun amalga oshiriladi. Ushbu usul sizga hatto og‘ir yaralar va massiv endovitreal qon ketish bilan ham to‘r pardal ko‘chishning dastlabki belgilarini tasavvur qilish imkonini beradi. Kasallikning asoratlanmagan holatlarida ko‘rish funktsiyalari ta‘sir lanmaydi. Ikkilamchi churralar ko‘rish o‘tkirligini sezilarli pasayishiga olib keladi. Jarrohlikdan so‘ng vizual funktsiyalar asta-sekin tiklanadi.

Differentsial tashxis old kamerada fibrinoz ekssudat bilan amalga oshiriladi, bu ko‘pincha uveal yo‘lning yallig‘lanish kasalliklarida aniqlanadi. Fibrinli efüzyon bir xil jelatinli massalarning ko‘rinishiga ega, ammo ekssudatsiya kuchayishi bilan o‘quvchi normal shaklini saqlab qoladi, fibrin old kameraning pastki qismida to‘planadi va erkin harakat qilish qobiliyatiga ega emas. Ekssudat vaqt o‘tishi bilan eriydi yoki tartibga solinadi va churra kuzatish vaqtida dinamikani o‘zgartirmaydi (dalillar darajasi: 5).

1. Ambulatoriya darajasida davolash taktikasi:

1.1. Dori moddalarisiz davolash:

Umumiy rejim 3, jadval No 15.

1.2. Dorilar bilan davolash:

Davolash maqsadlari:

vizual funksiyalarni oshirish / barqarorlashtirish.

Davolash taktikasi: [8-11, 14,15]

Davolash taktikasi kasallikning shakli bilan belgilanadi. Agar churra protrusiyasining oldingi qirrasini orqa shox parda bilan aloqa qilmasa, tibbiy aralashuv talab qilinmaydi. Konservativ terapiya katta asoratlanmagan shishasimon churralar uchun ko'rsatiladi. Davolashning mohiyati oftalmik ohang ko'rsatkichlarini normallashtirishdir. Bemorlarga Antigipertenziv preparatlarni tomizish, shuningdek, midriyatiklar, vazodilatatorlar va diuretiklar buyuriladi. Agar terapevtik choralar samarasiz bo'lsa, oldingi kameraning bo'shlig'iga havo kiritiladi, bu Shishasimon tana ning dislokatsiyasiga mexanik to'siqni anglatadi. Murakkab churralar uchun jarrohlik davolash kerak. Shishasimon tana ni qayta joylashtirish bilan qisman yoki oldingi vitrektomiya eng samarali hisoblanadi. Operatsiya siliyer tanasining pars tekisligidagi ikkita port orqali amalga oshiriladi. Shishasimon tana ni olib tashlashda shox parda endoteliasiga zarar yetkazmaslik uchun asboblarni ko'z qorachig'idan tashqariga o'tkazish taqiqlanadi. Agar jarrohlik paytida murakkab shishasimon churra aniqlansa, uni darhol vitreotom va mikrojarrohlik qaychi yordamida olib tashlash tavsiya etiladi. Bundan tashqari, old kameraning umumiy ko'rinishi ko'rsatiladi, undan keyin jlatinli massalar olib tashlandi.

Muhim dorilar ro'yxati ;

Ambulatoriya sharoitida (klinikada):

- polividon yod eritmasi, nitrofural kukuni , etanol 70%, 96,6%, ammiak 10% eritmalari. <https://pubmed.ncbi.nlm.nih.gov/38884982/>
- Antibakterial ko'z tomchilari: Ofloksatsin <https://pubmed.ncbi.nlm.nih.gov/35435159/> , Siprofloksatsin, Levofloksatsin , Xloramfenikol 0,25% (<https://pubmed.ncbi.nlm.nih.gov/?term=chloramphenicol&filter=pubt.meta-analysis&filter=pubt.randomizedcontrolledtrial>)
- Lazerli vitreoliz

Kasalxona sharoitida:

- Polividon yod eritmasi , Nitrofural kukuni , Etanol 70%, 96,6%, Ammiak 10% eritmalari. <https://pubmed.ncbi.nlm.nih.gov/38884982/>
- Antibakterial ko'z tomchilari: Ofloksatsin , Siprofloksatsin, Levofloksatsin , Xloramfenikol 0,25% (<https://pubmed.ncbi.nlm.nih.gov/35435159/>)
- Anestetik ko'z tomchilari Tetrakain 1% , Dolkain 0,5% <https://pubmed.ncbi.nlm.nih.gov/37696782/>
- Midriatik vositalar: ko'z tomchilari Tropicamid 0,5%, <https://pubmed.ncbi.nlm.nih.gov/2533678/> , 1% , Tropicamid + fenilefrin gidrokloridi.
- Kortikosteroid ko'z tomchilari - Deksametazon 0,1% ko'z tomchilari <https://pubmed.ncbi.nlm.nih.gov/37903818/>
- Nosteroid ko'z tomchilari - Diklofenak 0,1% ko'z tomchilari, Napofenak , Nevanak <https://pubmed.ncbi.nlm.nih.gov/9109072/>
- Steroid bo'lmagan dorilar - Dikloberl , vena ichiga yuborish uchun ampulalarda diklofenak. <https://pubmed.ncbi.nlm.nih.gov/2684502/>
- Angioprotektorlar - Emotrop metiletilperidinol tomchilari va ineksiyalari.
- Gemostatik vositalar - Aminocapron infuziya uchun 5% kislota , ineksiya uchun etamsilat eritmasi (<https://pubmed.ncbi.nlm.nih.gov/4619859/>)

- Analgetiklar - Lidokain 1%, 2%, 10% ineksiya va buzadigan amallar, koʻz tomchilari Tetracaine 1%, Proximetacaine 0,5%. (<https://pubmed.ncbi.nlm.nih.gov/1536481/>)
- Antigistaminlar - Difenhidramin ineksiyasi va planshetlar. (<https://pubmed.ncbi.nlm.nih.gov/1536481/>)
- Antigipertenziv dorilar - tabletkalarda Nifedipin , Enalapril maleat , Vena ichiga yuborish uchun magniy sulfat. (<https://pubmed.ncbi.nlm.nih.gov/6409272/>)

Kasalxona darajasida davolash taktikasi

Jarrohlik davolashdan oldin lazer. Koʻzning shishasimon tanasi destruksiya alomatlarini olib tashlash va shu bilan koʻrishni yaxshilash imkonini beruvchi zamonaviy davolash usuli - bu **lazer**

vitriolizi (YAG lazer). Lazer energiyasining ultraqisqa pulslarining xiraliklarga maqsadli ta'siri ularning bug'lanishiga yordam beradi (patologik agregatlangan kollagen va gialuronat molekulari gazsimon holatga - plazmaga aylanadi). Ushbu protsedura kengaygan o'quvchining fonida amalga oshiriladi. Birinchidan, oftalmolog lazer energiyasining minimal darajasini belgilaydi, so'ngra patologik kollagen fibrillarining bug'lanishi boshlangunga qadar uni asta-sekin oshiradi. Vayss halqasi (gelga o'xshash strukturaning ko'chish zonasi) va boshqa ko'zga ko'rinadigan xiraliklarning yo'qolishini ta'minlash uchun bir qator kumulatif tortishishlar amalga oshiriladi. Agar kerak bo'lsa, 1 haftadan so'ng qo'shimcha lazer bilan davolash amalga oshiriladi. YAG lazer terapiyasining bir seansi taxminan 20 daqiqa davom etadi.

Lazerli vitreoliz - YAG lazerli vitreoliz jarrohligi hozirda davolashning eng samarali usuli (DST) hisoblanadi.

Bu xavfsiz YAG lazerining fokuslangan nuriga yopishgan tolalar konglomeratlarining ta'sirini o'z ichiga oladi.

Ko'rsatkichlar:

- DST dori-darmonlar bilan konservativ davoga mos kelmaydigan Shishasimon tana destruksiyasi .

Qo'llash mumkin bo'lmagan holatlar:

- optik muhitning xiralashishi, shuningdek lazer nurlarining o'tishiga to'siqlarning paydo bo'lishi (old kameraning namligida gifema yoki suspenziya, katarakta, shox pardaning shishishi va xiralashishi);
- linzalarning Shishasimon tana tanasiga lyuksatsiyasi ;
- aniq neovaskulyarizatsiya;
- qon ko'rsatkichlari bo'yicha yuqori qon ketish xavfi;
- tur parda kuchishi
- xorioideyaning ko'chishi.

**Ushbu karshi kursatmalarining ba'zilar nisbiy bo'lishi mumkin.*

Jarrohlik. Shishasimon tana destruksiyasi uchun klassik operatsiya deyiladi **vitrektomiya** . Bu uning to'liq olib tashlanishini o'z ichiga oladi va agar YAG terapiyasining bir necha seanslari samarasiz bo'lsa yoki patologik jarayon rivojlangan bo'lsa tavsiya etiladi. Ayniqsa, yupqa 27 kalibrli asboblardan foydalanish yanada yumshoq ishlash imkonini beradi va asoratlar xavfini kamaytiradi.

Vitrektomiya KTni olib tashlash uchun minimal invaziv, yuqori texnologiyali, tikuvsiz operatsiya hisoblanadi. Operatsiyaning maqsadi ko'rishni yo'qotishning oldini olish va ko'zning anatomik tuzilishini tiklashdir.

Vitrektomiya turlari :

Jarroh tomonidan bajariladigan ish hajmini, shuningdek, patologik joylarning lokalizatsiyasini hisobga olgan holda, vitreoto'r pardal jarrohlikda operatsiyalarning quyidagi tasnifi ajratiladi:

- Total vitrektomiya operatsiyasi patologik jihatdan o'zgartirilgan Shishasimon tana ni butunlay olib tashlashni o'z ichiga oladi. Bo'shatilgan hajm o'rnini bosuvchi moddalar bilan to'ldiriladi ("og'ir" suv, gaz, silikon).
- Subtotal anterior vitrektomiya - uning oldingi qismlarida Shishasimon tana ning bir qismini olib tashlash.
- subtotal vitrektomiya . Bundan tashqari, shishasimon tananing hajmini qisman olib tashlashni o'z ichiga oladi va ko'pincha bu turdagi operatsiya epiretinaliplar va membranalarni aksizlash, to'r parda ko'chishidavolash uchun ishlatiladi.

Keyingi boshqaruv [1,3]:

· shishasimon tana kasalliklari bo'lgan bemorlarni kamida 3-6 oyda bir marta tekshirish.

visometriya , tonometriya, biomikroskopiya, oftalmoskopiya, dinamik OKT, perimetriya nazorat qilinadi .

Ko‘ruv nervi kasalliklarini davolash samaradorligi ko‘rsatkichlari:

ko‘rish o‘tkirligini oshishi;

optik muxitning shaffofligini tiklash;

normal yorug‘lik idrokini tiklash;

ko‘z olmalarini harakatlantirganda og‘riq yo‘q;

Tibbiy yordam sifatini baholash mezonlari

YO‘q.	Sifat mezonlari	Dalillar darajasi	Tavsiyalarning ishonchli darajasi
1	Vizometriya bajarildi	1b	A
2	Ko‘zning biomikroskopiya o‘tkazildi	1b	A
3	Midriazda oftalmoskopiya va/yoki fundusning biomikroskopiya o‘tkazildi.	1b	A
4	Dori-darmonlar bilan terapiya o‘tkazildi: glyukokortikosteroidlar va / yoki antibiotiklar va / yoki mikrotsirkulyatsiyani yaxshilaydigan dorilar va / yoki davolashning fizioterapevtik usullari (tibbiy ko‘rsatmalarga qarab va tibbiy kontrendikatsiyalar bo‘lmaganda)	1b	A
5	Kasalxonadan chiqish vaqtida tuzatilgan ko‘rish o‘tkirligini barqarorlashtirish yoki yaxshilashga erishildi	1b	A

**"SHISHASIMON TANA KASALLIKLARI"
NOZOLOGIYASI BO‘YICHA TIBBIY ARALASHUVLAR
MILLIY KLINIK PROTOKOL**

2. Asosiy qism.

2.1 Kirish

Shishasimon tana kasalliklari (SHTK) shaffoflikning buzilishi va Shishasimon tana tanasining tabiiy tuzilishidagi o'zgarishdir. Ko'z olmasini to'ldiradigan gelga o'xshash tuzilishda ko'zning ichki qobig'ini tortadigan turli xil xiraliklar va qo'shimchalar, iplar yoki dog'lar paydo bo'ladi va bu xolatlar ko'zni ichki qavatini - to'r pardani tortadi va yaxshi yoritilgan yuzani ko'rishda ko'rish o'tkirligini pasayishiga olib keladi. .

2.2 Ta'rif. Etiologiyasi va patogenezini .

H43. Shishasimon tana tanasining prolapsasi (prolaps): Shishasimon tana tanasining ko'zning old kamerasiga patologik proyeksiyasi. Kasallikning asosiy klinik ko'rinishlari ko'rish o'tkirligini pasayishi, ko'zlar oldida "tuman" yoki "parda" paydo bo'lishi va bosh og'rig'i bilan ifodalanadi.

Kasallikning etiologiyasi to'liq aniqlanmagan. Olimlarning fikricha, biriktiruvchi to'qima patologiyalari bo'lgan odamlarda SHT churrasi rivojlanishi xavfi yuqori. Yuqori miopiya va uzoq muddatli ko'z gipertenziyasi bo'lgan bemorlarda kasallikning murakkab shaklini rivojlanish ehtimoli ortadi.

<https://repo.knmu.edu.ua/bitstream/123456789/10894/3/Bezdetko%20Syndromes%20and%20symptoms%20with%20patol%20lens%20rus%20%20No.15-3307.pdf>

H43.1 Shishasimon tanaga qon quyilishi - gemoftalm.

gemoftalm qonning shishasimon hududga oqishi yoki ko'z ichidagi Shishasimon tana tanasining atrofida va ichidagi joylarda qonning oqishi bilan bog'liq.

H43.2. Shishasimon tana tanasida kristalli elementlarni paydo bo'lishi, - ShTni destruksiyasi.

Shishasimon tana destruksiyasi - bu ko'zning shishasimon tanasining tuzilishiga zarar etkazish, uning xiralashishi bilan birga kechadi. Kasallik yuzaga kelganda, odam ko'rish sohasida "suzuvchi" iplar yoki dog'larni ko'radi, ular yorqin, monoxromatik fonda eng sezilarli bo'ladi. Avvaliga ular juda ko'p noqulaylik tug'dirmaydi, lekin asta-sekin ularning soni ortib boradi va aniq ko'rishni qiyinlashtiradi. Odatda, 50 yoshdan keyin tanadagi tabiiy o'zgarishlar tufayli Shishasimon tana shaffofligi paydo bo'ladi. Shishasimon tana tanasidagi suv hajmi asta-sekin kamayadi va kolloid gelsimon xolatni yo'qota boshlaydi. Shuningdek, yosh bilan metabolik kasalliklar rivojlanadi - Shishasimon tana tanasi kamroq kislorod, kollagen va gialuron kislotasini oladi, bu esa gelga o'xshash tuzilishni ta'minlaydi. U qalinlashadi va shaffoflikni yo'qotadi.

H43.3. Shishasimon tananing boshqa xiralashishlari. Shishasimon tana membranalari va iplari.

Yosh o'tishi bilan shishasimon tana suvni yo'qotib, hajmi kamayadi va asta-sekin ko'zning orqa yuzasidan ajrala boshlaydi, bu esa to'r pardada mikroyoriqlarni keltirib chiqaradi. Yallig'lanishga javoban glial hujayralar ko'chib o'tadi va to'r pardaning ichki yuzasida o'sishni boshlaydi va epiretinalmembrana deb ataladigan nozik shaffof plyonka hosil qiladi. Patologik o'zgarishlarning rivojlanishi bilan nozik, plyonka asta-sekin zich tolali to'qimalarga aylanadi, bu esa ko'zning to'r pardasini tortadi va makulada shish paydo bo'lishiga, ba'zan esa keyingi yorilish bilan kuchlanishga olib keladi.

https://cco.com.ua/poslugi/vitreoto'r_pardalna-hirurgiya/epito'r_pardalna-membrana.html?lang=ru

3. Tasnifi (etiologiyasi, bosqichlari bo'yicha).

Bemorning sub'yektiv his-tuyg'ulariga asoslanib, **Shishasimon tana destruksiyasining 5 darajasi ajratiladi:**

- birinchi daraja - kichik xiralashishlar, ular faqat bitta rangli tasvirlarni tekshirishda aniqlanadi (odatda 5 dan ortiq bo'lmagan);

- ikkinchi daraja - bulutli dogʻlarning oʻlchami oʻrta va katta darajaga koʻtariladi, shu bilan birga obʻyektlarni tekshirishda ular doimo mavjud boʻladi, shu jumladan. koʻp rangli;
- uchinchi daraja - koʻzda doimo seziladigan katta xiralashishlar;
- toʻrtinchi daraja - oddiy vizual ish yoki oʻqishga xalaqit beradigan sezilarli suzuvchi dogʻlar;
- beshinchi daraja - ish yoki oʻqishni qiyinlashtiradigan yanada katta bulutlilik oʻchoqlari.

Tasniflash Gemoftalm

Shishasimon tana da quyilgan qon hajmiga qarab, **gemoftalm turlari**:

- qisman (qon ketish koʻz olmasining toʻrtidan bir qismini egallaydi)
- subtotal (75% shishasimon strukturaning toʻrtidan uch qismigacha)
- total (qonning 75% ning 3/4 qismiga tarqalishi bilan)
- Birinchi holda, koʻrishning buzilishi koʻrinadigan obʻyektlarning tiniqligini yoʻqotishi, "suzuvchi doiralar" paydo boʻlishi, koʻzlar oldida "parda" va qizgʻish rangdagi koʻrinish bilan birga keladi.
- Patologiyaning subtotal turi koʻrishning sezilarli darajada yoʻqolishi bilan tavsiflanadi, umumiy tashxis esa toʻliq koʻrlikni koʻrsatadi.
- Odatda, koʻzdan qon ketishi faqat bitta koʻzda sodir boʻladi. Juda kamdan-kam hollarda kasallik ikkala koʻzga ham taʼsir qiladi, agar travmatik sabablarga koʻra boʻlmasa.
- Patologiya koʻzning pastki qismiga qon dogʻining siljishi tufayli koʻtarilgan bosh bilan uxlashdan keyin koʻrishning biroz yaxshilanishi bilan tavsiflanadi.

3. Usullar, yondashuvlar , diagnostika va davolash jarayonlari

Davolash maqsadlari:

vizual funktsiyalarni oshirish / barqarorlashtirish.

3.1 Konservativ davo

Ambulator davolash taktikasi:

Konservativ davo. Ikkala koʻzning shishasimon tanasi yoki bitta koʻz olmasi shishasimon tanasi destruksiyasi boʻlganda, mikroyelementlar manbai boʻlgan metabolik preparatlardan foydalanish mumkin. Shunday qilib, qizil uzumning terisida mavjud boʻlgan lizin, askorbin kislota va resveratrol kabi moddalar Shishasimon tana tanasining holatini yaxshilashga yordam beradi.

Dori-darmonlarni davolash

Ambulatoriya sharoitida (klinikada):

- polividon yod eritmasi, nitrofural kukuni , etanol 70%, 96,6%, ammiak 10% eritmalari.
- Antibakterial koʻz tomchilari: Ofloksatsin , Siprofloksatsin, Levofloksatsin , Xloramfenikol 0,25%
- Lazerli vitreolizis

Kasalxona sharoitida:

- Polividon yod eritmasi, Nitrofural kukuni , Etanol 70%, 96,6%, Ammiak 10% eritmalari.
- Antibakterial koʻz tomchilari: Ofloksatsin , Siprofloksatsin, Levofloksatsin , Xloramfenikol 0,25%
- Anestetik koʻz tomchilari Tetrakain 1%, Dolkain 0,5%
- Midriatik vositalar: koʻz tomchilari Tropicamid 0,5%, 1%,

Tropikamid + fenilefrin gidroxloridi.

- Kortikosteroid ko‘z tomchilari - Deksametazon 0,1% ko‘z tomchilari
- Nosteroid ko‘z tomchilari - Diklofenak 0,1% ko‘z tomchilari, Napofenak , Nevanak .
- Steroid bo‘lmagan dorilar - Dikloberl , vena ichiga yuborish uchun ampulalarda diklofenak.
- Angioprotektorlar - Emotrop metiletilperidinol tomchilari va ineksiyalari.
- Gemostatik vositalar - Aminocapron infuziya uchun 5% kislotasi , ineksiya uchun etamsilat eritmasi
- Analgetiklar - Lidokain 1%, 2%, 10% ineksiya va buzadigan amallar, ko‘z tomchilari Tetracaine 1%, Proximetacaine 0,5%.
- Antigistaminlar - Difenhidramin ineksiyasi va planshetlar.
- Antigipertenziv dorilar - tabletkalarda Nifedipin , Enalapril maleat , Vena ichiga yuborish uchun magniy sulfat.

Jarrohlik davolashdan oldin lazer. Ko‘zning Shishasimon tana destruksiya alomatlarini olib tashlash va shu bilan ko‘rishni yaxshilash imkonini beruvchi zamonaviy davolash usuli - bu **lazer vitriolizi (YAG lazer)**. Lazer energiyasining ultraqisqa pulslarining xiraliklarga maqsadli ta‘sirining bug‘lanishiga yordam beradi (**patologik agregatlangan kollagen va** gialuronat molekullari gazsimon holatga - plazmaga aylanadi). Ushbu protsedura kengaygan o‘quvchining fonida amalga oshiriladi. Birinchidan, oftalmolog lazer energiyasining minimal darajasini belgilaydi, so‘ngra patologik kollagen fibrillarining bug‘lanishi boshlangunga qadar uni asta-sekin oshiradi. Vayss halqasi (gelga o‘xshash strukturaning ko‘chish zonasi) va boshqa ko‘zga ko‘rinadigan xiraliklarning yo‘qolishini ta‘minlash uchun bir qator kumulatif tortishishlar amalga oshiriladi . Agar kerak bo‘lsa, 1 haftadan so‘ng qo‘shimcha lazer bilan davolash amalga oshiriladi. YAG lazer terapiyasining bir seansi taxminan 20 daqiqa davom etadi.

Lazerli vitreoliz - YAG lazerli vitreoliz jarrohligi hozirda davolashning eng samarali usuli (DST) hisoblanadi.

Bu xavfsiz YAG lazerining fokuslangan nuriga yopishgan tolalar konglomeratlarining ta‘sirini o‘z ichiga oladi.

Ko‘rsatmalar:

- DST dori-darmonlar bilan konservativ davoga mos kelmaydigan Shishasimon tana destruksiya .

Qo‘llash mumkin bo‘lmagan holatlar:

- optik muhitning xiralashishi, shuningdek lazer nurlarining o‘tishiga to‘siqlarning paydo bo‘lishi (old kameraning namligida gifema yoki suspenziya, katarakta, shox pardaning shishishi va xiralashishi);

- linzalarning shishasimon tana tanasiga lyuksatsiyasi ;

- aniq neovaskulyarizatsiya;

-qon ko‘rsatkichlari bo‘yicha yuqori qon ketish xavfi;

- to‘r parda ko‘chishi;

- xorioideyaning ko‘chishi.

*Ushbu karshi kursatmalarning ba‘zilari nisbiy bo‘lishi mumkin.

Jarrohlik. Shishasimon tana destruksiya uchun klassik operatsiya deyiladi **vitrektomiya** . Bu uning to‘liq olib tashlanishini o‘z ichiga oladi va agar YAG terapiyasining bir necha seanslari samarasiz bo‘lsa yoki patologik jarayon rivojlangan bo‘lsa tavsiya etiladi. Ayniqsa, yupqa 27 kalibrli asboblardan foydalanish yanada yumshoq ishlash imkonini beradi va asoratlar xavfini kamaytiradi.

Vitrektomiya (SHT) ni olib tashlash uchun minimal invaziv, yuqori texnologiyali, tikuvsiz operatsiya hisoblanadi. Operatsiyaning maqsadi ko‘rishni yo‘qotishning oldini olish va ko‘zning anatomik tuzilishini tiklashdir.

Vitrektomiya turlari :

Jarroh tomonidan bajariladigan ish hajmini, shuningdek, patologik joylarning lokalizatsiyasini hisobga olgan holda, vitreoto‘r pardal jarrohlikda operatsiyalarning quyidagi tasnifi ajratiladi:

- Total vitrektomiya operatsiyasi patologik jihatdan o‘zgartirilgan Shishasimon tana ni butunlay olib tashlashni o‘z ichiga oladi. Bo‘shatilgan hajm o‘rnini bosuvchi moddalar bilan to‘ldiriladi ("og‘ir" suv, gaz, silikon).
- Subtotal oldingi vitrektomiya - uning oldingi qismlarida Shishasimon tana ning bir qismini olib tashlash.
- Orqangi subtotal vitrektomiya . Bundan tashqari, shishasimon tananing hajmini qisman olib tashlashni o‘z ichiga oladi va ko‘pincha bu turdagi operatsiya epiretinaliplar va membranalarni aksizlash, to‘r parda ko‘chishini davolash uchun ishlatiladi.

H43.1. Shishasimon tana tanasiga qon quyilishi - gemoftalm.

Davolashning maqsadi qon quyilishini sababini imkon qadar tezroq yo‘q qilishdir.

lazerli jarrohlik yoki kriyoterapiya bilan yopiladi va ajratilgan to‘r pardal bo‘laklar jarrohlik yo‘li bilan qaytariladi.

gemoftalmni davolash uchun samaradorligi tasdiqlangan dori-darmonlar mavjud emas. Shuning uchun to‘r pardaning proliferativ kasalliklari tufayli tanaffuslar mavjud bo‘lganda, lazer yoki kriyokoagulyatsiya amalga oshiriladi . To‘r parda koagulyatsiyaga alternativa qon tomir o‘sish omillarini (Lucentis , Eylea) bostiradigan ba‘zi dorilarning Shishasimon tana tanasiga ineksiya bo‘lishi mumkin . To‘r pardaning ko‘chishi bo‘lsa, patologiyani jarrohlik yo‘li bilan davolash imkon qadar tezroq amalga oshiriladi. Ko‘z ichidagi qon ketishini jarrohlik davolash usullaridan biri bu vitrektomiyadir. Bu Shishasimon tana hazilining qisman yoki to‘liq olib tashlanishi amalga oshiriladigan operatsiya.

Prognoz. Agar bemor, shishasimon tanaga qon quyilishini mavjud belgilariga qaramay, shifokorga tashrifni uzoq vaqt (3 oydan ortiq) kechiktirsa, u jiddiy asoratlarga duch kelishi mumkin. Shishasimon tanada uzoq vaqt qolgan qon tuzilishda patologik o‘zgarishlarni (qattiqlik, qisqarish) keltirib chiqaradi va loyqalik kuchayadi. Natijada, bu quyidagilarga olib kelishi mumkin: gemosideroz (gemoglobinning parchalanishi natijasida hosil bo‘lgan pigmentli degeneratsiya), gemolitik glaukoma (ko‘zning drenaj strukturasi bilan to‘sib qo‘yish, ichki gipertenziyani keltirib chiqaradigan), ikkilamchi neovaskulyar glaukoma - burchakda anormal kapillyarlarning shakllanishi bilan tavsiflangan kasallik. ko‘zning old qismi, proliferativ vitreoretinopatiya , bunda retikulyar qatlamning ko‘chishi va ko‘rish funksiyasining qaytarilmas yo‘qolishi mavjud.

IVYu - preparatni intravitreal yuborish.

Intravitreal ineksiya - bu dorilarni to‘g‘ridan-to‘g‘ri shishasimon tana tanasiga kiritish usuli. Dori-darmonlarni intravitreal yuborish faqat mutaxassis - oftalmik jarroh tomonidan amalga oshirilishi mumkin. Jarayon faqat ixtisoslashtirilgan ko‘z bo‘limining operatsiya xonasida aseptik va antiseptik sharoitlarda amalga oshiriladi. Ushbu turdagi ineksiya yoshga bog‘liq makula nasli, diabetik makula shishi, to‘r pardal qon tomirlari kasalliklari, ko‘z ichi qon ketishi va ko‘z olmasining ichki membranalarning yallig‘lanishini davolashda qo‘llaniladi.

Gemaza preparatni intravitreal yuborish .

Qonda bir marta Gemaza tezda trombolitik ta‘sir ko‘rsata boshlaydi . Preparatning asosiy vazifasi plazminogenning plazminga aylanishini rag‘batlantirishdan iborat bo‘lib, bu pıhtılarnı tez lızısını ta‘minlaydi.

Preparatning asosiy maqsadi ko‘z atrofidagi va ko‘z to‘qimalarida mahalliy qon quyilishini yordamchi terapiyasi:

-gifema, gemoftalm;

- pretoʻr pardal, subtoʻr pardal va intratoʻr pardal qon ketishlar;
- turli kelib chiqishi fibrinoid sindromi;
- markaziy toʻr pardal arteriya va uning shoxlari tiqilib qolishi;
- markaziy toʻr pardal vena va uning shoxlari trombozi;
- antiglaukoma operatsiyalari paytida operatsiyadan keyingi davrda bitishmalarning oldini olish .

Lucentis preparatini intravitreal yuborish .

Lucentis uchun ishlatiladi davolash :

- kattalardagi yoshga bogʻliq makula nasli (neovaskulyar yoki hoʻl shakl);
- diabetik angiopatiya va makula shishi tufayli koʻrish oʻtkirligini yoʻqolishi. Preparatni qoʻllash mustaqil boʻlishi mumkin yoki kombinatsiyalangan holda yoki lazer koagulyatsiyasidan keyin amalga oshirilishi mumkin;
- koʻzning toʻr pardasi venalarining tiqilib qolishi tufayli makula shishi bilan bogʻliq koʻrishning pasayishi.

Vaziyatni barqarorlashtirish uchun zarur boʻlgan davolash kursi - oyiga bir marta 3-marta ineksiya

Eylea preparatini intravitreal yuborish .

Foydalanish uchun koʻrsatmalar.

- neovaskulyar (hoʻl) yoshga bogʻliq makula nasli
- koʻzning toʻr pardasi venalarining tiqilib qolishi natijasida kelib chiqqan makula shishi tufayli koʻrishning buzilishi
- DMSH diabetik makula shishi tufayli koʻrishning buzilishi
- koroidal neovaskulyarizatsiya tufayli koʻrishning buzilishi

Afliberseptning faol moddasi VEGF-A va PIGF ning barcha izoformlarini ularning tabiiy retseptorlariga qaraganda koʻproq samaradorlik bilan bogʻlaydigan va shu tariqa tabiiy VEGF retseptorlarining bogʻlanishi va faollashishini kechiktiradigan eruvchan aldash retseptorlari vazifasini bajaradi.

VEGF-A - bu embrion qon tomir tizimining shakllanishini (vaskulogenez) va mavjud tomirlar tizimida yangi tomirlarning oʻsishini (angiogenez) ragʻbatlantirish uchun hujayralar tomonidan ishlab chiqarilgan signalizatsiya oqsilidir.

PIGF - platsenta oʻsish omili (VEGF-A oilasining bir qismi)

Statsionar davolanish muddati:

asoratlangan hollarda - 1-5 kun, asoratsiz - 1-3 kun.

Ambulator davolanish muddati 1 oy, kuzatuv muddati 3 oy.

Reabilitatsiya boʻyicha standart tavsiyalar:

- koʻzlaringizga ehtiyotkorlik bilan munosabatda boʻling: operatsiyadan keyingi dastlabki kunlarda koʻz atrofidagi terini qaynatilgan suv bilan artib oling, ularni silamang, bezovta qiluvchi moddalar (shu jumladan kosmetika) bilan aloqa qilmang va tomchilarni tomizishda koʻzlarga tegmang. pipetka. Uy hayvonlari bilan aloqani cheklang. Yozda quyoshdan saqlaydigan koʻzoynaklardan foydalaning.
- 14 kun davomida 5 kg dan ortiq ogʻirliklarni koʻtarmaslik;
- kuchli vizual va jismoniy stressdan, toʻsatdan egilishdan saqlaning;
- 2 hafta davomida vizual stressni cheklash, koʻzning charchashini oldini olish - bu koʻz holatining yomonlashishiga olib kelishi mumkin.
- tananing haddan tashqari qizishi (vanna, sauna, plyaj), terining quyosh yonishining oldini olish - 1 oy;
- bir oy davomida shifokor tomonidan tayinlangan dori-darmonlardan foydalanish;
- hipotermiyadan saqlaning, shamollashdan ehtiyot boʻling;

Qayta tiklash jarayoni kamida 3-4 hafta, murakkab holatlarda bir necha oygacha davom etadi. protokolda tavsiflangan davolash samaradorligi va diagnostika va davolash usullari xavfsizligi ko'rsatkichlari (qorin pardaning yallig'lanish belgilari yo'qligi, operatsiyadan keyingi asoratlarning yo'qligi, davolash choralarning samaradorligini nazorat qilishning diagnostik mezonlarini ko'rsatuvchi).

Davolanishdan keyingi baholash mezonlari:

- qon quyilishini yo'qligi;
- qonning maksimal rezorbsiyasi;
- patologik SHT ni to'liq olib tashlash.

Prognoz. Ko'rsatkichlarga ko'ra amalga oshirilgan jarrohlik aralashuvdan so'ng deyarli barcha bemorlar ko'rishning sezilarli yaxshilanishini va kayfiyatning normallashtirishini qayd etadilar.

1) dori-darmonsiz davolash: sog'lom turmush tarzi elementlari, to'g'ri ovqatlanish, jismoniy faollik, kunlik va uyqu rejimi, 9-sonli diabet bilan og'rigan bemorlar uchun ovqatlanish;

Sog'lom turmush tarzi. Shishasimon tana tanasining holati tananing umumiy holati bilan bog'liq bo'lishi mumkin deb taxmin qilinadi. Shunday qilib, agar tizimli muammolar mavjud bo'lsa, masalan, diabet, bu kasallikni davolash kerak. Sog'lom turmush tarzini saqlash bo'yicha standart tavsiyalar - yomon odatlardan voz kechish, jismoniy tayyorgarlikni saqlash bemorning shaxsiy ixtiyorida.

H43.2. Shishasimon tanada kristall elementlarning joylashishi

Shishasimon tana destruksiyasi - bu ko'zning shishasimon tanasining tuzilishiga zarar etkazish, uning xiralashishi bilan birga. Kasallik yuzaga kelganda, odam ko'rish sohasida "suzuvchi" iplar yoki dog'larni ko'radi, ular yorqin, monoxromatik fonda eng sezilarli bo'ladi. Avvaliga ular juda ko'p noqulaylik tug'dirmaydi, lekin asta-sekin ularning soni ortib boradi va aniq ko'rishni qiyinlashtiradi. Odatda, 50 yoshdan keyin tanadagi tabiiy o'zgarishlar tufayli Shishasimon tana shaffofligini buzilishi paydo bo'ladi. Shishasimon tana tanasidagi suv hajmi asta-sekin kamayadi va kolloid gelsimon xolatni yo'qota boshlaydi. Shuningdek, yosh bilan metabolik kasalliklar rivojlanadi - Shishasimon tana tanasi kamroq kislorod, kollagen va gialuron kislotasini oladi, bu esa gelga o'xshash tuzilishni ta'minlaydi. U qalinlashadi va shaffoflikni yo'qotadi.

Sabablari. Shishasimon tana tanasida oldingi o'zgarishlarning sababi quyidagilar bo'lishi mumkin:

- miopiyaya (yaqinni ko'ra olmaslik);
- katarakta;
- glaukoma ;
- ko'zning to'r pardasining shikastlanishi;
- kon'yunktiva, ko'z qovoqlari, shox parda va xorioideyaning yallig'lanishi;
- ko'zning shikastlanishi;
- tananing umumiy kasalliklari (diabet, xolesterin almashinuvining buzilishi);
- tanadagi vitaminlar va mikroyelementlarning yetishmasligi.

Alomatlar . Ko'pincha bemorlar bir rangli fonga qarashda suzuvchi "chivinlar", "iplar", "qurtlar", "raqsga tushadigan qor parchalari" va boshqa harakatlanuvchi siqilishlarni ko'radilar. Ularga e'tibor qaratmoqchi bo'lganingizda, ko'zdagi bo'laklar harakatlanadi yoki yo'qoladi. Odatda bemor ularni vaqti-vaqti bilan ko'radi. Ammo asta-sekin ularning soni ko'payib bormoqda.

Agar bemor ko'rish sohasida chaqnash, uchqun yoki chaqmoq kabi narsalarni ko'rsa, unda halokat to'r pardaning yorilishi bilan birga keladi. Shu sababli, fotoretseptorlar - konus va tayoqlarning ishlashi

buziladi. Shuning uchun, ko‘rish sohasida miltillashlar paydo bo‘ladi.

Bemorning sub‘yektiv his-tuyg‘ulariga asoslanib, Shishasimon tana destruksiyasining 5 darajasi ajratiladi:

- birinchi daraja - kichik xiralashishlar, ular faqat bitta rangli tasvirlarni tekshirishda aniqlanadi (odatda 5 dan ortiq bo‘lmagan);
- ikkinchi daraja - bulutli dog‘larning o‘lchami o‘rta va katta darajaga ko‘tariladi, shu bilan birga ob‘yektlarni tekshirishda ular doimo mavjud bo‘ladi, shu jumladan. ko‘p rangli;
- uchinchi daraja - ko‘zda doimo seziladigan katta xiralashishlar;
- to‘rtinchi daraja - oddiy vizual ish yoki o‘qishga xalaqit beradigan sezilarli suzuvchi xiralashishlar;
- beshinchi daraja - ish yoki o‘qishni qiyinlashtiradigan yanada katta bulutlilik o‘choqlari.

Diagnostika. Biomikroskopiya - yoriq chiroq yordamida tekshirish. Oftalmolog ko‘zning oldingi segmentini o‘rganadi, ko‘z sirtining xiralashishi, iplari va qalinlashishini o‘rganadi. Shishasimon tana tanasidagi nuqsonni batafsilroq tekshirish uchun sizga kerak bo‘ladi:

- Biomikroskopiya - bu holda, ko‘zning to‘r pardasidan turli masofalarda joylashgan kichik yoki katta xiraliklar aniqlanadi:

3. Vyeys halqasi katta, halqa shaklidagi bulutdir. Bulutli nuqta odatda to‘r parda va linzalardan xavfsiz masofada joylashgan.

4. O‘rgimchak to‘ri xiraliklari ingichka, zich, suzuvchi bulutli tuzilmalar bo‘lib, ular bir nechta nuqta va/yoki ipsimon to‘r shaklida ko‘rinishi mumkin. Yoshlarda ko‘proq uchraydi.

3. Bulutsimon o‘choqlar shishasimon tana tuzilishining tabiiy qarish jarayoni natijasida yuzaga keladigan tarqoq (diffuz) suzuvchi xiraliklardir.

- Oftalmoskopiya - uning yordami bilan to‘r pardaning yorilishi va ko‘chishlari, shishasimon tanada hosil bo‘lgan bo‘sh bo‘shliqlar o‘rganiladi.
- Ko‘zning ultratovush tekshiruvi - bulutli optik vositalar, jumladan, diagnostikani murakkablashtiradigan shishasimon tanadagi qon ketishlar uchun samarali tekshiruv. Uning yordami bilan shifokor kolloid moddada infiltratlar va siqilishlarni o‘rganadi.
- OKT - ko‘z to‘qimalarini skanerlash. Shifokor to‘r pardaning, shox pardaning va ko‘ruv nervining holatini baholaydi.

Davolash.

Dori-darmonlar bilan davolash

Ambulatoriya sharoitida (klinikada):

- polividon yod eritmasi, nitrofural kukuni, etanol 70%, 96,6%, ammiak 10% eritmalari.
- Antibakterial ko‘z tomchilari: Ofloksatsin, Siprofloksatsin, Levofloksatsin, Xloramfenikol 0,25%
- Lazerli vitreolizis

Kasalxona sharoitida:

- Polividon yod eritmasi, Nitrofural kukuni, Etanol 70%, 96,6%, Ammiak 10% eritmalari.
- Antibakterial ko‘z tomchilari: Ofloksatsin, Siprofloksatsin, Levofloksatsin, Xloramfenikol 0,25%
- Anestetik ko‘z tomchilari Tetrakain 1%, Dolkain 0,5%
- Midriatik vositalar: ko‘z tomchilari Tropicamid 0,5%, 1%, Tropicamid + fenilefrin gidrokloridi.
- Kortikosteroid ko‘z tomchilari - Deksametazon 0,1% ko‘z tomchilari

- Nosteroid ko‘z tomchilari - Diklofenak 0,1% ko‘z tomchilari, Napofenak , Nevanak .
- Steroid bo‘lmagan dorilar - Dikloberl , vena ichiga yuborish uchun ampulalarda diklofenak.
- Angioprotektorlar - tomchilar va ineksiyalarda metiletiperidinol (Emotrop).
- Gemostatik vositalar - Aminocapron infuziya uchun 5% kislotasi , ineksiya uchun etamsilat eritmasi
- Analgheziklar - Lidokain 1%, 2%, 10% ineksiya va buzadigan amallar, ko‘z tomchilari Tetracaine 1%, Proximetacaine 0,5%.
- Antigistaminlar - Difenhidramin ineksiyasi va planshetlar.
- Antigipertenziv dorilar - tabletkalarda Nifedipin , Enalapril maleat , Vena ichiga yuborish uchun magniy sulfat.

H43.3. Shishasimon tananing shaffofligini yo‘qolishini boshqa turlari, membranalar va iplari.

https://cco.com.ua/poslugi/vitreoto‘r_pardalna-hirurgiya/epito‘r_pardalna-membrana.html?lang=ru

Inson ko‘zi 99% suvdan, shuningdek, kollagen tolalari, gialuron kislotasi va oqsillardan tashkil topgan shishasimon tana bilan to‘ldirilgan. Yosh o‘tishi bilan shishasimon tana suvni yo‘qotib, hajmi kamayadi va asta-sekin ko‘zning orqa yuzasidan ajrala boshlaydi, bu esa to‘r pardada mikroyorilishlarni keltirib chiqaradi. Yallig‘lanishga javoban glial hujayralar ko‘chib o‘tadi va to‘r pardaning ichki yuzasida o‘sishni boshlaydi va epiretinalmembrana deb ataladigan nozik shaffof plyonka hosil qiladi va tolali to‘qimalarga aylanadi , bu esa ko‘zning to‘r pardasini tortadi va makulada shish paydo bo‘lishiga, ba‘zan esa keyingi yorilish bilan kuchlanishga olib keladi.

Sabablari. Epiretinal membrana rivojlanishi uchun xavf omillari boshqa jarayonlar va ko‘z patologiyalari bilan bog‘liq bo‘lishi mumkin:

- To‘r pardaning ko‘chishi yoki yorilishi
- Diyabetik retinopatiya yoki to‘r pardal tomirlarning tiqilib qolishi va trombozi kabi to‘r pardal tomir kasalliklari
- Ko‘z operatsiyalari
- Ko‘rish organining shikastlanishi
- Yallig‘lanish (uveit)

Agar alohida sabab bo‘lmasa, epiretinal membrananing kelib chiqishi idyeopatik deb ataladi.

Alomatlar . Ko‘pincha hosil bo‘lgan membranalar asemptomatik bo‘lib , uzoq vaqt davomida aniqlanmagan holda qolishi mumkin. Epiretinal membrana makula ustida joylashganligi sababli , markaziy ko‘rishga ta‘sir qiladi. Qoida tariqasida, bir ko‘zga ta‘sir qiladi. Ko‘rishning xiralashishi, tasvirning buzilishi, ya‘ni to‘g‘ri chiziqlar egri, to‘lqinli ko‘rinadi va zararlangan ko‘z oldida ikki tomonlama ko‘rish paydo bo‘lishi mumkin.

• Vizual buzilishlar yoki metamorfopsiya odatda shaklning buzilgan ko‘rinishida ifodalanadi. Masalan, deraza pardalari yoki har qanday mebelning eshiklari tekis ekanligini hamma biladi, lekin epiretinalfibroz bilan og‘rigan odam, ayniqsa, boshqa "to‘g‘ri" narsalar bilan solishtirganda, ular unga "to‘lqinli" yoki "qiyshiq" ko‘rinishini sezishi mumkin.

• Odatda, epiretinal membrana belgilari sezilarli ko‘rishning yo‘qolishi bilan namoyon bo‘ladi. Kamroq, epiretinal fibroz quyidagi alomatlarga olib kelishi mumkin:

- Turli ob‘yektlarning konturlarini ikki baravar oshirish yoki "loyqalash"
- Yorug‘lik yoki yorqin tasvirlarga haddan tashqari sezgirlik
- Ob‘yektlar haqiqiydan kichikroq yoki kattaroq ko‘rinadi.

Diagnostika. Epiretinal fibrozning og‘irligini baholash uchun biomikroskopiya, markaziy ko‘rish maydoni testi - Amsler testi va OCTdan iborat . Kasallikka nima sabab bo‘lganini aniqlash uchun ba‘zida qo‘shimcha tadqiqotlar qo‘llaniladi, masalan, flüoresan angiografiya.

- Uzoq va yaqin masofalarda ko‘rish o‘tkirliigi, o‘quvchilar reaksiyasi va sinishi.
- Shox pardani, old kamerani va katarakt mavjudligini tekshirish, shuningdek, ko‘zning yallig‘lanishini istisno qilish uchun to‘g‘ridan-to‘g‘ri yoritish va orqa yorug‘lik bilan o‘quvchilarning kengayishi bilan biomikroskopiya.
- Ko‘z ichi bosimini aniqlash uchun tonometriya.
- Epiretinal membrananing darajasini aniqlashga imkon beradi . Shuningdek, Shishasimon tana tanasida yallig‘lanishni va epiretinalmembranalarni keltirib chiqarishi mumkin bo‘lgan to‘r pardaning patologiyalarini istisno qilish juda muhimdir .
- Epiretinal membrananing shakli va qalinligini aniqlash, kistoid makula shishini istisno qilish va to‘r pardaning turli qatlamlarining holatini baholash uchun makula OKT . Bu ma‘lumotlarning barchasi membranani jarrohlik yo‘li bilan olib tashlash bemorning ko‘rish qobiliyatini yaxshilashi mumkinligini aniqlashda juda muhimdir.
- Floresan angiografiyasi. Ba‘zi bemorlar to‘r pardaning boshqa kasalliklarini istisno qilish uchun ushbu test bilan baholanishi kerak bo‘lishi mumkin.
- Ultratovush biometriyasi: Katarakt operatsiyasini rejalashtirayotganda, bemor tomonidan talab qilinadigan ko‘z ichi linzalari quvvatini hisoblash uchun ultratovush A yoki lazer ultratovush yordamida keratometrik ko‘rsatkichlar va ko‘z o‘lchovlari zarur.
- Shox parda endoteliyasining zaruriy bahosi yoriq chiroq va ba‘zan endotelial hujayralar soni yordamida amalga oshiriladi.

Davolash. Epiretinal fibrozni davolash uchun ko‘z tomchilari, dori-darmonlar yoki xun takviyeleri mavjud emas . Jarrohlik muolajasi, vitrektomiya, davolashning yagona usuli hisoblanadi. Vitrektomiya paytida sklerada mikroskopik kesmalar hosil bo‘ladi va ko‘zni ichkaridan to‘ldiradigan shishasimon jel tuz eritmasi bilan almashtiriladi. Bu to‘r pardal sirtga kirish va epiretinalmembranani nozik forseps bilan olib tashlash imkonini beradi. Bu makula shaklini olishga va burmalarni to‘g‘rilashga yordam beradi.

Prognoz. Epiretinal fibrozni davolash uchun vitrektomiya yaxshi muvaffaqiyat darajasiga ega. Vitrektomiyadan so‘ng bemorlarning aksariyati ko‘rish o‘tkirliigini yaxshilanishi va metamorfopsiya kamayishi kuzatiladi .

H43.8. Shishasimon tananig boshqa kasalliklari

Shishasimon tana tanasi:

- degeneratsiyasi
- ko‘chishlari

Istisno: to‘r pardani ko‘chishi bilan proliferativ vitreoretinopatiya ([H33.4](#))

Shishasimon tana ko‘chishi - bu degenerativ o‘zgarishlar natijasida asosiy vitreoto‘r pardal yopishishning progressiv zaiflashishi sodir bo‘lgan shishasimon kasallik. Shishasimon tana tanasi ko‘zning to‘r pardasiga yaqin joyda joylashgan bo‘lib, bu patologiyaning ahamiyati va dolzarbligini belgilaydi. Shishasimon tana ko‘chishi bilan, vitreomakulyar tortish kuchiga qarab , makula sohasining shikastlanishi mumkin, bu jiddiy asorat bo‘lib, ko‘rishning yo‘qolishi, mehnat qobiliyatining pasayishi va nogironlik bilan birga keladi. Patologiya 50 yoshdan oshgan va ayollarda erkaklarnikiga qaraganda tez-tez tashxis qilinadi.

Ko‘chish xususiyatiga ko‘ra, Shishasimon tana tanasining to‘liq va qisman ko‘chishi farqlanadi. To‘liq ko‘chish bilan Shishasimon tana tanasi peripapiller bo‘shliqning shakllanishi bilan KN diskidanajralib chiqadi . Bu turdagi ko‘chish ko‘proq yosh yoshda, shishasimon gel yanada shakllangan tuzilishga ega bo‘lgan va ajraladigan glial membrana shaffof bo‘lganda tez-tez uchraydi. Bundan tashqari, bu turdagi ko‘chish xorioto‘r pardal fokusdan yallig‘lanish ekssudatining kirib borishi (ehtimol

orqa uveit bilan) yoki shishasimon tana va to‘r parda o‘rtasida qon quyilishini mavjudligi natijasida shishasimon tana KN diskidan ajratilganda sodir bo‘ladi.

SHT qisman ko‘chislari (xorioidit , retinit), to‘r pardada qon quyilishlar, tromboz yoki ko‘zning penetran yaralari natijasida rivojlanishi mumkin . Ko‘chish Shishasimon tana tanasining tagidan, linzaning orqasida yoki optik diskning chiqish joyidan (qolgan uzunlik bo‘ylab aloqani saqlab turganda) sodir bo‘ladi. Shishasimon tana tanasining patologik ko‘chishi shishasimon tananing to‘r pardasi bilan faqat fundus periferiyasida aloqa qilganda aniqlanadi. Buning sabablari linzalarni jarrohlik yo‘li bilan

olib tashlashdan keyin asoratlar, to‘r pardaning yallig‘lanish kasalliklari (xorioretinit) yoki penetratsion ko‘z jarohatlari bo‘lishi mumkin.

Sabablari .

- keksa yosh
- yuqori miopiya mavjudligi
- ko‘zning to‘r pardasi va xorioideyaning tez-tez yallig‘lanish kasalliklari
- umumiy kasalliklar (qandli diabet, Marfan sindromi , qalqonsimon bez patologiyalari)

Alomatlar. Klinik ko‘rinishlar shishasimon ko‘chish turiga bog‘liq. To‘liq ko‘chish bilan bemor shikoyat qiladi fotopsiya , miltillash, ko‘z olmalarini harakatlantirganda chaqmoq. Ko‘rish sohasida "chivinlar" dan katta geometrik shakllarga qadar turli xil suzuvchi inkluziyalar paydo bo‘lishi mumkin. Qisman ko‘chish bilan hech qanday shikoyat bo‘lmasligi mumkin, ba‘zida Shishasimon tana tanasining patologiyasi tasodifiy topilmaga aylanadi; Zarar ikki tomonlama, ko‘rish o‘tkirliigi kamaymaydi. Murakkabliklar qatoriga shishasimon tananing makula sohasiga patologik tortilishi natijasida yuzaga keladigan regmatogen to‘r pardal ko‘chish yoki makula teshigi rivojlanishi kiradi . Diabetik retinopatiya bilan og‘rigan bemorlarda to‘r pardaning to‘liq ko‘chishi mumkin .

Diagnostika . Standart tekshirish usullari: ko‘rish o‘tkirliigini aniqlash, oftalmometriya, refraktometriya, tonometriya, oftalmoskopiya, biomikroskopiya . Qo‘shimcha usullar ko‘zning anteroposterior o‘qini aniqlashni o‘z ichiga oladi (24 mm dan ortiq POV bilan shishasimon dekolmani rivojlanish xavfi ortadi). Ko‘z olmasining ultratovush tekshiruvi va OKT qo‘llaniladi.

Davolash faqat jarrohlik yo‘li bilan amalga oshiriladi, asoratlar mavjud bo‘lganda amalga oshiriladi. Klinik ko‘rinishlar va bemorning shikoyatlari bo‘lmasa, Shishasimon tana ko‘chishida maxsus choralarni talab qilmaydi. To‘r pardaning ko‘chishi kabi asoratlarning rivojlanishi jarrohlik aralashuvga dalolat beradi. Orqa gialoid membranani olib tashlash bilan vitrektomiya uchun turli xil variantlar qo‘llaniladi. Bundan tashqari, fermentativ vitreolizdan foydalanish mumkin - uning molekulalarining kimyoviy va fizik xususiyatlarini o‘zgartirish va vitreoto‘r pardal yopishqoqlikni zaiflashtirish uchun Shishasimon tana tanasiga maxsus preparatni kiritish.

Prognoz. Prognoz faqat o‘z vaqtida davolash bilan ijobiy bo‘ladi.

H43.9 Shishasimon tana kasalligini sababi aniq bo‘lmagan xolatlar.

Shishasimon tana tanasining destruksiyasi;

Eng keng tarqalgan sabablari:

Shishasimon tana destruksiyasi;

Miopiyaya.

Qandli diabet.

Metabolik kasalliklar.

To‘r parda yoki shishasimon tanadagi qon quyilishlar.

Yallig‘lanishli ko‘z kasalliklaridan kelib chiqqan shishasimon tana xiralashishlari.

Orqadan shishasimon tanani ko‘chishi.

Asteroid jismlari.

Intoksikatsiya va zaharlanish.

Shishasimon tana destruksiyasi konservativ davolash - mavjud xiralikni olib tashlash va yangilarining paydo bo‘lishining oldini olish mumkin bo‘lgan samaradorligi isbotlangan dorilar juda kam va ular samarasiz.

Bugungi kunda Shishasimon tana destruksiyasi davolashning eng samarali usuli bu Vitreolizdir .

Vitreoliz - bu lazer aralashuvi bo‘lib, shifokorga ko‘rinadigan shishasimon tana loyqalanishlari

lazer yordamida kichik zarrachalarga bo‘linadi, ular endi ko‘rishga xalaqit bera olmaydi.

Ultra qisqa impulslar bilan lazer nurlanishidan foydalanish kollagen va gialuron kislotasi molekulalarini bug‘lash va parchalash, ularni gazga aylantirish imkonini beradi. Natijada, floater yo‘q qilinadi va / yoki hajmi kamayadi, bemorni bezovta qilishni to‘xtatadi, bu unga atrofdagi dunyoni aniq ko‘rish imkonini beradi.

Vitreoliz jarayoni ambulatoriya sharoitida to‘lqin uzunligi 1024 nm bo‘lgan YAG lazer yordamida amalga oshiriladi. Muvaffaqiyatli davolanish uchun aniq fokuslanish kerak - kamida 6 mikron. Ishlatilgan energiya 4-6 mJ. Jarayon 200-600 zarbani o‘z ichiga oladi. Ba‘zan 1 dan 4 gacha protseduralarni oladi.

I. Protokolning tashkiliy jihatlar:

4.1. *manfaatlar to‘qnashuvining yo‘qligi to‘g‘risidagi ma‘lumotlar:* **manfaatlar to‘qnashuvi** - Yo‘q;

4.2. *ekspertlar (respublika va xorijiy davlatlar mutaxassisleri) ma‘lumotlari:* Zakirxo‘jaev Rustam Asralovich – tibbiyot fanlari doktori, Toshkent tibbiyot akademiyasi (TMA) oftalmologiya kafedrasida dotsenti.

4.3. protokolni ko‘rib chiqish shartlarini ko‘rsatish: protokolni ishlab chiqilganidan keyin 3 yoki 5 yil o‘tgach yoki dalillar darajasi bilan yangi usullar mavjud bo‘lganda qayta ko‘rib chiqish;

Foydalanilgan adabiyotlar ro‘yxati va bayonnoma matnida sanab o‘tilgan manbalarga kerakli havolalar:

41. Goloshchapova A.K. Ko‘zning shishasimon tanasining tuzilishi va patologiyasi // Chelyabinsk viloyati yosh olimlar va mutaxassislar kengashining axborotnomasi. - 2017. - No 4. - B. 24-28.
42. Doga A.V., Buryakov D.A., Normayev B.A. Shishasimon tana tanasining suzuvchi xiralashishi: davolashga zamonaviy yondashuvlar. Jarrohlik yangiliklari. № 4. 2018
43. Zaxarov V.D. Vitreoto‘r pardal jarrohlik. - M., 2003. - 173 b.
44. X.M. Komilov, Normatova N.M. Diabetik retinopatiyani davolashning zamonaviy jihatlar // Metodik tavsiyalar, 2019-yil.
45. Kopayenko A. I., Poberskaya T. A., Rasin O. G., Mavridi A. D. Shishasimon tana destruksiyasi bo‘lgan bemorlarda YAG lazerli vitreolizning samaradorligi . Tauride tibbiy va biologik byulleteni. № 3. 2019 1014 b.
46. Maxacheva Z. A. Shishasimon tana tanasining anatomiyasida yangi. - M., 2006-yil.
47. Normatova N.M. Diabetik retinopatiya bilan og‘rigan bemorlarda gemoftalmiyani davolashda gemaz preparatini qo‘llash natijalari // "Сахарный диабет " jurnali Rossiya, Moskva 2010-yil, № 2, 97-99-betlar.
48. Normatova N.M. Qandli diabet bilan og‘rigan bemorlarda diabetik retinopatiyani davolashning qo‘llaniladigan usullarining klinik samaradorligini baholash // “TMA axborotnomasi”, Toshkent 2020-y., 3-son, 102-105-betlar. (14.00.00; №13)
49. Zamonaviy oftalmologiya: Qo‘llanma 3-nashr - Sankt-Peterburg , 2021. - 752 p.: kasal - ("Doktorning hamrohi").
50. Stepanova I.S., Aldasheva N.A., Utebayeva Z.T., Berdisheva A.A., Ismailova S.K., Suleymenov D.S., Dautaliyeva A.J., Sukbayeva A.D. Shishasimon tana destruksiyasidavolashda konservativ terapiyaning samaradorligi. Jahon ilmi . № 4. 2016-yil 52-64 b.
51. Shaimova V.A., Goloshchapova A.K., Kravchenko T.G., Goloshchapova J.A., hammuallif bilan . Shishasimon tana suzuvchilarini davolashda lazerli vitreoliz va vitrektomiya // Fan va ta‘limning zamonaviy muammolari. 2019-yil. № 1;
<https://science-education.ru/ru/article/view?id=28514>
52. Normatova N.M. O‘zbekistonda diabetik retinopatiyada angiogenez ingibitorlarini qo‘llash

- tajribasi // 18- Euto‘r parda Kongressi Vena, 20-23-sentyabr , 2018-yil, Parij, Fransiya, 234-bet.
53. Normatova N.M. Qandli diabet bilan og‘rigan bemorlarda diabetik retinopatiyani kompleks davolash strategiyasining samaradorligi: vaziyat haqida hisobot // Hindistonning sud tibbiyoti va toksikologiyasi jurnali, 2020-yil oktyabr-dekabr, jild. 14, №. 16:00 7368-7371. ISSN-0973-9122 (chop etish), ISSN-0973-9130 (elektron)
 54. <https://happylook.ru/blog/zdorove-glaz/destrukciya-steklovidnogo-tela-glaza/>
 55. https://cco.com.ua/poslugi/vitreoto‘r_pardalna-hirurgiya/pomutninnya-sklovidnogo-tila.html?lang=ru
 56. https://cco.com.ua/poslugi/vitreoto‘r_pardalna-hirurgiya/vitreomakulyarnij-trakcijnij-sindrom.html?lang=ru
 57. <https://isee.ru/wye-treat/pomutneniya-steklovidnogo-tela/>
 58. <https://isee.ru/wye-treat/gemoftalm/>
 59. <https://3z.ru/diseases/destruktsiya-steklovidnogo-tela/>
 60. <https://klinikabudzdorov.ru/diseases/destrukciya-steklovidnogo-tela/>
 61. <https://gemotest.ru/info/spravochnik/zabolevaniya/destruktsiya-steklovidnogo-tela-mushki-pered-glazami/>
 62. <https://msk.excimerclinic.ru/press/destrukciya-steklovidnogo-tela/>
 63. https://cco.com.ua/poslugi/vitreoto‘r_pardalna-hirurgiya/pomutninnya-sklovidnogo-tila.html?lang=ru
 64. <https://ultralinzi.ru/articles/zabolevaniya/destruktsiya-steklovidnogo-tela-glaza>
 65. <https://www.ochkov.net/informaciya/stati/destrukciya-steklovidnogo-tela-kakovy-prichiny.htm>
 66. <https://xn---10-9cd8bl.com/H00-H59/H43-H45/H43>
 67. <https://xn---10-9cd8bl.com/H00-H59/H43-H45>
 68. <https://www.smclinic.ru/diseases/destrukciya-steklovidnogo-tela/>
 69. <https://cco.com.ua/poslugi/vitreoto‘r/pardalna-hirurgiya/pomutninnya-sklovidnogo-tila.html?lang=ru>
 70. <https://www.emcmos.ru/disease/destrukciya-steklovidnogo-tela/>
 71. <https://kctg.com.ua/ru/baza-znanij/destrukciya-steklovidnogo-tela>
 72. https://to‘r_parda-cyenter.ru/articles/destruktsiya-steklovidnogo-tela/
 73. <https://probolezny.ru/destrukciya-steklovidnogo-tela/>
 74. <https://pubmed.ncbi.nlm.nih.gov/31471088/>
 75. <https://pubmed.ncbi.nlm.nih.gov/30200800/>
 76. <https://pubmed.ncbi.nlm.nih.gov/37402010/>
 77. <https://pubmed.ncbi.nlm.nih.gov/35918966/>
 78. <https://pubmed.ncbi.nlm.nih.gov/20211446/>
 79. <https://pubmed.ncbi.nlm.nih.gov/25841656/>
 80. <https://pubmed.ncbi.nlm.nih.gov/19860781/>
 - 81 <https://pubmed.ncbi.nlm.nih.gov/11131410/>
 81. <https://pubmed.ncbi.nlm.nih.gov/31471088/>
 82. <https://pubmed.ncbi.nlm.nih.gov/30200800/>
 83. <https://pubmed.ncbi.nlm.nih.gov/37402010/>
 84. <https://pubmed.ncbi.nlm.nih.gov/35918966/>
 85. <https://pubmed.ncbi.nlm.nih.gov/20211446/>
 86. <https://pubmed.ncbi.nlm.nih.gov/25841656/>
 87. <https://pubmed.ncbi.nlm.nih.gov/19860781/> 90.

<https://pubmed.ncbi.nlm.nih.gov/11131410/>

**"SHISHASIMON TANA KASALLIKLARI"
NOZOLOGIYASINING
TIBIBIY PROFILAKTIKA VA REABILITASIYA
YO‘LLARI BO‘YICHA
MILLIY KLINIK PROTOKOLI**

2. Asosiy qism.

2.1. Kirish:

Shishasimon tana kasalliklari (SHT) shaffoflikning buzilishi va Shishasimon tana tanasining tabiiy tuzilishidagi o'zgarishdir. Skrining, oldini olish va kuzatishning tibbiy samaradorligi va iqtisodiy samaradorligiga oid tadqiqotlar natijalari qarama-qarshidir va tavsiya xarakteriga ega bo'lishi mumkin emas. **Shishasimon tana kasalliklari (SHT)** tufayli ko'rlik va zaif ko'rishning oldini olish mavjud

Shishasimon tana kasalliklarining o'ziga xos profilaktikasi yo'q. Skrining, oldini olish va kuzatishning tibbiy samaradorligi va iqtisodiy samaradorligiga oid tadqiqotlar natijalari qarama-qarshidir va tavsiya xarakteriga ega bo'lishi mumkin emas.

2.2. Ta'rif - profilaktika yoki rehabilitatsiya:

Oldini olish - hodisaning oldini olish va (yoki) xavf omillarini bartaraf etishga qaratilgan turli xil chora-tadbirlar majmui profilaktik sog'liqni saqlash (profilaktika yoki profilaktika) kasalliklarni davolashdan farqli o'laroq, kasalliklarning rivojlanishining oldini olishga qaratilgan chora-tadbirlar majmuini anglatadi. Salomatlik turli xil jismoniy va ruhiy holatlarni o'z ichiga olganidek, kasallik va nogironlikka atrof-muhit omillari, irsiy moyillik, patogenlar va turmush tarzini tanlash ta'sir qiladi. Kasallikning oldini olish birlamchi, ikkilamchi va uchinchi darajali profilaktika choralari sifatida tasniflanishi mumkin bo'lgan tadbirlarga asoslanadi.

Rehabilitatsiya "shaxsning funktsional imkoniyatlarini tiklashga va sog'lig'ida muammolar bo'lgan shaxslarning yashash sharoitlarini hisobga olgan holda nogironlik darajasini pasaytirishga qaratilgan chora-tadbirlar majmui" deb ta'riflanadi.

2.3. Profilaktika yoki rehabilitatsiya turlari:

Sog'lik holatiga yoki og'ir patologiyaga qarab, profilaktikaning uch turi ko'rib chiqiladi:

- birlamchi;
- ikkilamchi;
- uchinchi darajali.

Birlamchi profilaktika emlash, ish va dam olishning oqilona rejimi, muntazam muvozanatli ovqatlanish va jismoniy faoliyatni o'z ichiga oladi.

Ikkilamchi profilaktika muayyan sharoitlarda kasallikning qaytalanishiga olib keladigan xavf omillarini bartaraf etishni o'z ichiga oladi.

Uchlamchi profilaktika to'liq hayot kechirish imkoniyatidan mahrum bo'lgan bemorlarni rehabilitatsiya qilish bo'yicha chora-tadbirlar majmui sifatida qaraladi.

Rehabilitatsiya bosqichlari:

1-bosqich. Davolash va reabilitatsiya. Kasallik yoki shikastlanishning o‘tkir davrida amalga oshiriladi.

2-bosqich. Erta statsionar tibbiy reabilitatsiya. Kasallik yoki shikastlanishning o‘tkir va erta tiklanish davrida erta tibbiy reabilitatsiya statsionar bo‘limlarida amalga oshiriladi.

3-bosqich. Ambulatoriya. U reabilitatsiya muassasalarida, ular yo‘q bo‘lganda - ambulatoriya sog‘liqni saqlash tashkilotlarining ixtisoslashtirilgan bo‘limlarida amalga oshiriladi.

2.4. Jamoat profilaktikasi va individual profilaktika tamoyillari:

Birlamchi, ikkilamchi va uchlamchi profilaktika bilan bir qatorda individual va ommaviy kasalliklarning oldini olish ham mavjud.

Shaxsiy profilaktika kasalliklarning oldini olish, sog‘lig‘ini saqlash va yaxshilash bo‘yicha insonning o‘zi tomonidan amalga oshiriladigan va amalda sog‘lom turmush tarzi, shaxsiy gigiyena, ratsional ovqatlanish, mehnat va dam olishning oqilona rejimi normalariga rioya qilishdan iborat bo‘lgan chora-tadbirlarni, faol jismoniy tarbiyani o‘z ichiga oladi.

Jamoat profilaktikasi – fuqarolarning jismoniy va ma‘naviy kuch-quvvatini har tomonlama rivojlantirishni ta‘minlash, aholi sog‘lig‘iga zarar yetkazuvchi omillarni bartaraf etish maqsadida davlat muassasalari va jamoat tashkilotlari tomonidan tizimli ravishda amalga oshirilayotgan ijtimoiy, ma‘rifiy, sanitariya-gigiyena, epidemiyaga qarshi va davolash tadbirlari.

Klinik kuzatuv: birinchi tekshiruvni davolash boshlanganidan 3-6 oy o‘tgach, so‘ngra birinchi ikki yilda har 6 oyda o‘tkazish tavsiya etiladi. Ideal holda, rivojlanish tezligini aniqlash uchun vizual maydonni tekshirish 2 yil davomida 6-marta o‘tkazilishi kerak. Jarrohlik davolashdan so‘ng bemor kamida bir oy davomida oftalmolog nazorati ostida bo‘lishi kerak.

5C	Shishasison tana kasalliklari (SHTK) ni erta aniqlash maqsadida birinchi profilaktik tibbiy ko‘rikdan o‘tkazilganda, so‘ngra yiliga bir marta 40 yosh va undan katta yoshdagi fuqarolar uchun ko‘rish a‘zosini bir yilda ikki marta tekshirish tavsiya etiladi. Klinik tavsiya_SHTK 2022.pdf (avo-portal.ru)
----	---

Klinik kuzatuv SHT kasalliklarini uzoq muddatli barqarorlashtirish va vizual funktsiyalarni saqlab qolishning kalitidir.

Nazorat tekshiruvi vaqtida diagnostika minimumi vizometriya, tonometriya, biomikroskopiya, aniqlangan o‘zgarishlarni qayd etish bilan oftalmoskopiya va kerak bo‘lganda perimetriya (afzalroq statik) va gonioskopiyaning o‘z ichiga oladi.

SHT kasalliklarini barqarorlashtirilgan kursida monitoring kamida 3 oyda bir marta (tekshirishlar to‘plami bilan) amalga oshirilishi kerak, vizometriya va perimetriya yiliga 2-marta amalga oshiriladi.

SHT kasalliklarini barqaror kechishi bo‘lmagan bemorlar xiralashish jarayonning xususiyatlariga, birga keladigan patologiyaga va qo‘llaniladigan dorilarga qarab individual kuzatuv davrlarini talab qiladi. Joriy monitoringning o‘ziga xos vazifalaridan kelib chiqqan holda, oftalmologga tashriflar chastotasi va zarur tekshiruvlar hajmi aniqlanadi.

Zarur bo‘lganda, chuqurlashtirilgan tekshiruv o‘tkazish uchun ko‘rsatmalar tibbiy yordamning keyingi bosqichi yoki lazer yoki jarrohlik davolashga o‘tish uchun muassasa sharoitida aniqlanadi.

Jarrohlik davolashdan so'ng bemor kamida bir oy davomida oftalmolog nazorati ostida bo'lishi kerak.

3.2. Reabilitatsiya usullari va muolajalari :

Profilaktikaning maqsadi SHTK ni dastlabki bosqichlarda aniqlash va xavf omillari mavjud bo'lganda rivojlanishining oldini olishdir.

Birlamchi profilaktika -oftalmologik kasalliklarni davolash. SHT loyqalanishiga ko'zning shikastlanishi va jarrohlik amaliyotlari sabab bo'lishi mumkin. Shuning uchun bu patologiyalarni o'z vaqtida davolash SHTK oldini olishda ishonchli bo'ladi.

Balansli ovqatlanish. Tana yetarli miqdorda vitamin va minerallarni olmagan holda yaxshi ko'rish mumkin emas. To'g'ri parhez o'simlik va sut mahsulotlari, don va oz miqdordagi yog'siz go'sht, shuningdek dengiz baliqlari va parranda go'shti bo'lishi kerak.

O'rtacha jismoniy faoliyat. Kundalik jismoniy faoliyat ko'z tuzilmalarida qon aylanishini faollashtiradi, bu esa tolalar va to'qimalarning gipoksiyasini oldini oladi.

Oftalmolog tomonidan profilaktik tekshiruvlar. SHTK bosqichma- bosqich, sekin rivojlanish bilan tavsiflanadi. Uning dastlabki bosqichlari butunlay simptomsiz bo'lishi mumkin. Oftalmologik tekshiruv SHTK darajasini o'z vaqtida aniqlash va tegishli davolash choralarini ko'rish uchun fundusda yuzaga keladigan o'zgarishlarni aniqlash imkonini beradi.

skrining- SHT va SHTK belgilarini, xavf omillarini, ayniqsa oila tarixi bilan aniqlash uchun o'tkaziladi; SHTK tashxisini aniqlashtirish uchun oftalmolog tomonidan qo'shimcha tekshiruvlar va tekshiruvlar uchun tibbiy ko'rsatmalarni aniqlash.

5C	SHTK ni erta aniqlash maqsadida 40 yosh va undan katta yoshdagi surunkali umumiy kasalliklari bo'lgan fuqarolarga va ko'zoynak bilan tuzatib bo'lmaydigan ko'rish keskinligi pasaygan 65 yoshdan oshgan fuqarolarga oftalmolog tomonidan ko'rik tavsiya etiladi. Klinicheskie rekomendacii ZST 2022.pdf (avo-portal.ru)
----	---

Sharh: Kuzatishning chastotasi va qo'shimcha tadqiqot usullarini tayinlash to'g'risidagi qaror asosiy tekshiruv natijalariga ko'ra shifokor tomonidan qabul qilinadi. Hozircha kuzatuvning oraliqlari va yakuniy vaqti bo'yicha kelishuvga erishilmagan. Oftalmolog tomonidan tekshiruvlarning chastotasi va tekshiruvlar va manipulyatsiyalar hajmi individual ravishda belgilanadi, lekin yiliga kamida bir marta. SHTK bilan og'rikan bemorlarni kuzatish davomiyligi individual ravishda belgilanadi, ammo agar 3-5 yildan keyin bemorning ko'zining morfofunktsional parametrlarida hech qanday o'zgarishlar aniqlanmasa, qo'shimcha kuzatuvni to'xtatish va har yili oftalmolog tomonidan tekshiruvlarni tavsiya qilish kerak.

Agar OKT va biomikroskopiya ma'lumotlariga ko'ra SHT destruksiyalari belgilari aniqlansa, SHTD (shishasimon tana destruksiyasi)ga shubha bo'lgan bemorlarni klinik kuzatishda SHTD tashxisi qo'yiladi va bemorlarni keyingi kuzatish va davolash "Birlamchi ochiq-oydin" klinik tavsiyalariga muvofiq amalga oshiriladi. SHTK, SHTD, gemoftalm xolatlari bilan bemorlarda dori-darmonlarni qabul qilish, davolashning samaradorligi va har qanday yon ta'sirini aniqlash; patologik jarayonning dinamikasiga va davolash samaradorligiga ta'sir ko'rsatishi mumkin bo'lgan tizimli ko'rsatkichlar bo'yicha o'zgarishlar va boshqa mutaxassislarning yangi tayinlanishini aniqlash; bemorning SHTD qarshi terapiya rejimiga muvofiqligini nazorat qilish. Bemorning har bir tashrifi bemorning sub'ektiv farovonligini, vizual funksiyalarini (mashina haydashda qiyinchilik, qorong'iga moslashish, kontrast sezuvchanligi bilan bog'liq muammolar, kichik bosma nashrlarni o'qish va ob'ektlargacha bo'lgan

masofani baholash), davolash bemorning hayot sifatini va retseptlarga rioya qilishini baholash bilan birga keladi. Bemorning har bir tashrifida xavf omillari qayta baholanadi. Tibbiy ko'rsatmalarning bajarilishini muntazam nazorat qilish amalga oshirilayotgan tadbirlar samaradorligini oshirish imkonini beradi.

Kasallik belgilarini erta aniqlash va uning rivojlanishining oldini olishga qaratilgan chora-tadbirlar tizimi. Skrining maqsadi chuqur tekshiruv o'tkazish va aniq tashxis qo'yish uchun kasallikning rivojlanish xavfi yuqori bo'lgan aholi qismini aniqlashdir.

Asosiy xavf omillarining mavjudligi aniqlanadi va SHTK darajasi UZI, OKT yordamida aniqlanadi. Xavf omillari bo'lsa, ular asosiy instrumental tadqiqot usullarini o'z ichiga olgan birlamchi tashxisga o'tadilar.

2-profilaktika- SHTK uchun ikkilamchi profilaktika choralari kasallik allaqachon tashxis qo'yilgan bo'lsa, juda muhimdir. Quyida tavsiflangan tavsiyalarga rioya qilish uning tez rivojlanishining oldini oladi.

Dori vositalaridan foydalanish. Dori-darmonlarni qo'llash bo'yicha tekshiruvlar va tavsiyalar uchun oftalmologga muntazam tashrif buyurish kerak.

Parhez. SHTK bilan og'rigan bemorlarga marinadlar, sho'r va shirin taomlarni iste'mol qilishni cheklash tavsiya etiladi. Iste'mol qilinadigan suyuqlik miqdori kuniga 1,5-2 litrdan oshmasligi kerak. Spirtli ichimliklarni butunlay yo'q qilishga ishonch hosil qiling.

Xavf omillarining oldini olish. SHTK bilan og'rigan odamlar uchun xavfli:

Jaroxatlar;

Ko'z olmasida bajariladigan jarroxlik amaliyotlari;

Ko'rish a'zosining yallig'lanish kasalliklari;

Qandli diabet bilan kasallanish;

Gipertoniya kasalligi.

Miopiya.

Metabolik kasalliklar.

To'r parda yoki shishasimon tanadagi qon quyilishlar.

Yallig'lanishli ko'z kasalliklaridan kelib chiqqan shishasimon tana xiralashishlari.

Orqadan shishasimon tanani ko'chishi.

Asteroid jismlari.

Intoksikatsiya va zaharlanish.

Kasallikning rivojlanishining oldini olish yuqorida sanab o'tilgan omillar ta'siridan qochish uchun xatti-harakatlar modelini tuzatishni o'z ichiga oladi.

Uchlamchi profilaktika -Shuni esda tutish kerakki, uchlamchi profilaktika ikkilamchi profilaktika bilan birga keladi. Juda kam hollarda u alohida bajarilishi mumkin. Uchlamchi profilaktikaga

quyidagilar kiradi: kasallik, bosqichi, ehtiyoji, shuningdek boshqa turlariga qarab tibbiy, ijtimoiy, pedagogik, psixologik, sanatoriy-kurort davolash.

Bugungi kunda kompleks rehabilitatsiyaga katta e'tibor qaratilmoqda. Iqtisodiy ma'lumotlar shuni ko'rsatadiki, rehabilitatsiya tadbirlaridan kompleks foydalanish yaxshi sog'lomlashtirish va iqtisodiy samaralar beradi. Shu maqsadda maxsus rehabilitatsiya guruhlari tuziladi, ular tarkibiga rehabilitatsiya shifokoridan tashqari boshqa zarur mutaxassislar (ko'p tarmoqli guruhlar) kiradi.

SHTK uchlamchi profilaktikasi SHTK tufayli ko'rishning yomonlashishi yoki hatto ko'rlik bilan bog'liq holda amalga oshiriladi.

Masalan, yallig'lanish kasalliklaridan keyingi SHTK natijasida ko'rish qobiliyatini yo'qotgan bemorga quyidagilar kiradi:

tibbiy rehabilitatsiya – dori vositalari bilan davolash;

pedagogik - bemorga va uning yaqinlariga o'zgargan sharoitlar bilan bog'liq holda yangi turmush tarzini o'rgatish;

psixologik - bemorning munosabati, e'tiqodi, motivlari va boshqalar bilan ishlash;

ijtimoiy - ijtimoiy ishchining yordami, bemorni ko'r-ko'rona yashashga o'rgatish, Brayl alifbosi, yo'l boshlovchi it bilan muloqot qilish, tayoqdan foydalanish qobiliyati va boshqalar. Agar bemor mehnatga layoqatli yoshda bo'lsa, unda ratsional bandlik.

Shunday qilib, profilaktikaning barcha turlari shishasimon tana kasalliklari bilan og'rikan yoki kasal bo'lgan bemorni erta aniqlash, davolash va oqilona hayot kechirishga qaratilgan.

5C	Nogironlikning oldini olish uchun SHTK bilan og'rikan bemorlarni tibbiy rehabilitatsiya qilish tavsiya etiladi, bunga kasallikni dastlabki bosqichda tashxislash va uni o'z vaqtida tuzatish bilan davolashni buyurish, agar kerak bo'lsa, oftalmolog tomonidan muntazam ravishda kuzatib borish orqali erishish mumkin. Klinicheskie rekomendacii ZST 2022.pdf (avo-portal.ru)
----	---

Oftalmolog tomonidan tekshiruvlarning chastotasi va operatsiyadan keyingi tekshiruvlar va manipulyatsiyalar hajmi individual ravishda belgilanadi. Rehabilitatsiya SHTK bilan og'rikan bemorlarda ko'rish bilan bog'liq hayot sifatini yaxshilaydi. Multidisipliner yondashuv SHTK bilan og'rikan bemorlarda davolash va rehabilitatsiya samaradorligini oshiradi.

5C	SHTD da SHT shaffofligini tiklash va ko'rish o'tkirligini yaxshilash uchun loyqalanish belgilari aniqlanganda, vitreoretinal jarroxlik tavsiya etiladi.. Klinicheskie rekomendacii ZST 2022.pdf (avo-portal.ru)
----	---

Фойдаланилган адабиётлар рўйхати ва баённома матнида санаб ўтилган манбаларга керакли хаволалар:

1. Голощапова А. К. Структура и патология стекловидного тела глаза // Вестник Совета молодых учёных и специалистов Челябинской области. — 2017. — № 4. — С. 24-28.
2. Дога А. В., Буряков Д. А., Нормаев Б. А. Плавающие помутнения стекловидного тела: современные подходы к лечению. Новости хирургии. №4. 2018 г.
3. Захаров В. Д. Витреоретинальная хирургия. — М., 2003. — 173 с.
4. Х.М. Комилов, Норматова Н.М. Современные аспекты терапии диабетической ретинопатии // Методические рекомендации, 2019.
5. Кобаенко А. И., Поберская Т. А., Расин О. Г., Мавриди А. Д. Эффективность YAG-лазерного витреолизиса у пациентов с деструкцией стекловидного тела. Таврический медико-биологический вестник. №3. 2019 г. 1014 с.
6. Махачева З. А. Новое в анатомии стекловидного тела. — М., 2006.
7. Норматова Н.М. Результаты использования препарата гемаза при лечении гемофтальма у больных с диабетической ретинопатией // Журнал “Сахарный диабет” Россия, Москва 2010, №2 стр.97-99.
8. Норматова Н.М. Оценка клинической эффективности применяемых методов лечения диабетической ретинопатии у больных сахарным диабетом // «Вестник ТМА», Ташкент 2020, №3, стр. 102-105. (14.00.00; №13)
9. Современная офтальмология: Руководство. 3-е изд. - СПб.: Питер, 2021. - 752 с.: ил. - (Серия «Спутник врача»).
10. Степанова И.С., Алдашева Н.А., Утельбаева З.Т., Бердишева А.А., Исмаилова С.К., Сулейменов Д.С., Дауталиева А.Ж., Сукбаева А.Д. Эффективность консервативной терапии в лечении деструкции стекловидного тела. World science. №4. 2016 г. 52-64 с.
11. Шаимова В.А., Голощапова А.К., Кравченко Т.Г., Голощапова Ж.А., с соав. Лазерный витреолизис и витрэктомия в лечении плавающих помутнений стекловидного тела // Современные проблемы науки и образования. 2019. № 1; <https://science-education.ru/ru/article/view?id=28514>
12. Normatova N.M. Experience in the use of angiogenesis inhibitors in diabetic retinopathy in Uzbekistan // 18th Euretina Congress Vienna 20-23 september, 2018 Paris, France, P.234
13. Normatova N.M. Effectiveness of Integrated Treatment Strategy for Diabetic Retinopathy in Patients with Diabetes Mellitus: A Case Report // Indian Journal of Forensic Medicine & Toxicology, October-December 2020, Vol. 14, No. 4 p. 7368-7371. ISSN-0973-9122 (Print), ISSN-0973-9130 (Electronic)
14. <https://happylook.ru/blog/zdorove-glaz/destrukciya-steklovidnogo-tela-glaza/>
15. <https://cco.com.ua/poslugi/vitreoretinalna-hirurgiya/pomutninnya-sklovidnogo-tila.html?lang=ru>
16. <https://cco.com.ua/poslugi/vitreoretinalna-hirurgiya/vitreomakulyarnij-trakcijnij-sindrom.html?lang=ru>
17. <https://isee.ru/we-treat/pomutneniya-steklovidnogo-tela/>
18. <https://isee.ru/we-treat/gemoftalm/>
19. <https://3z.ru/diseases/destruktsiya-steklovidnogo-tela/>
20. <https://klinikabudzdorov.ru/diseases/destrukciya-steklovidnogo-tela/>
21. <https://gemotest.ru/info/spravochnik/zabolevaniya/destruktsiya-steklovidnogo-tela-mushki-pered-glazami/>
22. <https://msk.excimerclinic.ru/press/destrukciya-steklovidnogo-tela/>
23. <https://cco.com.ua/poslugi/vitreoretinalna-hirurgiya/pomutninnya-sklovidnogo-tila.html?lang=ru>

[tila.html?lang=ru](#)

24. <https://ultralinzi.ru/articles/zabolevaniya/destruktsiya-steklovidnogo-tela-glaza>
25. <https://www.ochkov.net/informaciya/stati/destrukciya-steklovidnogo-tela-kakovy-prichiny.htm>
26. <https://xn---10-9cd8bl.com/H00-H59/H43-H45/H43>
27. <https://xn---10-9cd8bl.com/H00-H59/H43-H45>
28. <https://www.smclinic.ru/diseases/destrukciya-steklovidnogo-tela/>
29. <https://cco.com.ua/poslugi/vitreoretinalna-hirurgiya/pomutninnya-sklovidnogo-tila.html?lang=ru>
30. <https://www.emcmos.ru/disease/destrukciya-steklovidnogo-tela/>
31. <https://kctg.com.ua/ru/baza-znanij/destrukciya-steklovidnogo-tela>
32. <https://retina-center.ru/articles/destruktsiya-steklovidnogo-tela/>
33. <https://probolezny.ru/destrukciya-steklovidnogo-tela/>
34. <https://pubmed.ncbi.nlm.nih.gov/31471088/>
35. <https://pubmed.ncbi.nlm.nih.gov/30200800/>
36. <https://pubmed.ncbi.nlm.nih.gov/37402010/>
37. <https://pubmed.ncbi.nlm.nih.gov/35918966/>
38. <https://pubmed.ncbi.nlm.nih.gov/20211446/>
39. <https://pubmed.ncbi.nlm.nih.gov/25841656/>
40. <https://pubmed.ncbi.nlm.nih.gov/19860781/>
41. <https://pubmed.ncbi.nlm.nih.gov/11131410/>