

O'zbekiston Respublikasi  
Sog'liqni saqlash vazirining  
2025 yil "23" iyundagi  
180-sonli buyrug'iga  
ilova

**O'ZBEKISTON RESPUBLIKASI SOG'LIQNI SAQLASH VAZIRLIGI**

**TOSHKENT PEDIATRIYA TIBBIYOT INSITUTI  
BOLALAR MILLIY TIBBIYOT MARKAZI**

# **BOLALARDA “KRIPTORXIZM” NOZOLOGIYASI BO'YICHA MILLIY KLINIK PROTOKOLLAR**

**TOSHKENT 2025**



# **BOLALARDA “KRIPTORXIZM” NOZOLOGIYASI BO‘YICHA MILLIY KLINIK PROTOKOLLAR**

**TOSHKENT 2025**

## Mundarija

BOLALARDA “KRIPTORXIZM” NOZOLOGIYASINING TASHXISLASH VA DAVOLASH  
BO‘YICHA MILLIY KLINIK BAYONNOMALARI.....

BOLALARDA “KRIPTORXIZM” NOZOLOGIYASINING TIBBIY ARALASHUVLARI  
BO‘YICHA MILLIY KLINIK BAYONNOMALARI .....

BOLALARDA “KRIPTORXIZM” PROFILAKTIKA VA REABILITATSIYASI BO‘YICHA  
MILLIY KLINIK BAYONNOMALARI.....

**BOLALARDA KRIPTORXIZM  
NOZOLOGIYASINING TASHXISLASH  
VA DAVOLASH BO‘YICHA MILLIY  
KLINIK PROTOKOLI**

## 1. Kirish.

### 1) Xalqaro kasalliklar tasnifi – XKT-10 shifr(lar)i:

Q53	Moyakning tushmasligi
Q53.0	Bir tomonlama yoki ikki tomonlama ektopik moyak
Q53.1	Bir tomonlama tushmagan moyak
Q53.2	Ikki tomonlama tushmagan moyak
Q53.9	Aniqlanmagan sabablar bilan moyakning tushmasligi. Kriptorxizm

### Xalqaro kasalliklar tasnifi – XKT-11 shifr(lar)i:

LB52	Kriptorxizm
LB52.0	Moyak ektopiyasi
LB52.1	Bir tomonlama tushmagan moyak
LB52.2	Ikki tomonlama tushmagan moyak
LB52.Z	Kriptorxizm, aniqlanmagan

Bolalarda kriptorxizmning dolzarbligini hisobga olib, tibbiyot xodimlariga ilmiy asoslangan axborot va tavsiyalar berish, kasallikni erta tashxislash, asoratlarni oldini olish va davolashda yagona yondashuv tizimini tashkil etish va joriy etish alohida ahamiyatga ega. Mazkur bayonnoma Amerika Urologlar Assotsiatsiyasi <https://www.auanet.org> hamda Yevropa Urologlar Assotsiatsiyasi <https://uroweb.org/> klinik ko‘rsatmalari asosida ishlab chiqilgan

**Protokolni ishlab chiqish va qayta ko‘rib chiqish sanasi:** Bayonnoma 2025-yilda ishlab chiqilgan. Qayta ko‘rib chiqishning ehtimoliy sanasi 2028-yil;

**Ushbu milliy klinik protokolni ishlab chiqish uchun mas’ul muassasa:**

**Bolalar milliy tibbiyot markazi, Toshkent pediatriya tibbiyot instituti, Respublika kichik invaziv va endoskopik bolalar xirurgiyasi ilmiy-amaliy markazi.**

**Klinik bayonnoma va standartlarni ishlab chiqishda xissa qo‘shganlar:**

Jarayonni tashkil etish bo‘yicha bolalar urologiyasi sohasidagi ishchi guruh a‘zolari:

1.	Azamxodjaev S.T.	Tibbiyot fanlari doktori, Bolalar milliy tibbiyot markazi urologiya bo‘limi ilmiy rahbari, Toshkent pediatriya tibbiyot instituti urologiya, bolalar urologiyasi kafedrasini mudiri, O‘zbekiston Respublikasi Sog‘liqni saqlash vazirligi bosh bolalar urologi.	BMTM, ToshPMI
2.	Abdusamatov B.Z.	Tibbiyot fanlari doktori, Respublika kam invaziv va endoskopik bolalar xirurgiyasi ilmiy-amaliy markazi (RKIVBXIAM) direktori, O‘zbekiston Respublikasi Sog‘liqni saqlash vazirligi bosh bolalar jarrohi.	RKIVBXIAM
3.	Raxmatullaev A.A.	Tibbiyot fanlari doktori, Toshkent pediatriya tibbiyot instituti Fakultet bolalar xirurgiyasi kafedrasini mudiri.	ToshPMI

4.	Terebaev B.A.	Tibbiyot fanlari doktori, Toshkent pediatriya tibbiyot instituti Fakultet bolalar xirurgiyasi kafedrasida dotsenti.	ToshPMI
5.	Abdullaev Z.B.	Tibbiyot fanlari nomzodi, Bolalar milliy tibbiyot markazi urologiya bo'limi mudiri.	BMTM

#### Asosiy mualliflar ro'yxati:

1. Akilov X.A. - Tibbiyot fanlari doktori, professor, Tibbiyot kadrlari malakasini oshirish markazi jarrohlik va bolalar xirurgiyasi kafedrasida mudiri. O'zbekiston Respublikasi Bolalar jarrohlari jamiyati raisi.
2. Azamxodjaev S.T. - Tibbiyot fanlari doktori, Bolalar milliy tibbiyot markazi urologiya bo'limi ilmiy rahbari, Toshkent pediatriya tibbiyot instituti urologiya, bolalar urologiyasi kafedrasida mudiri, O'zbekiston Respublikasi Sog'liqni saqlash vazirligi bosh bolalar urologi.
3. Raxmatullaev A.A. - Tibbiyot fanlari doktori, Toshkent pediatriya tibbiyot instituti fakultet bolalar xirurgiyasi kafedrasida mudiri, O'zbekiston Respublikasi Sog'liqni saqlash vazirligi maslahatchisi.
4. Abdusamatov B.Z. - Tibbiyot fanlari doktori, Respublika kichik invaziv va endoskopik bolalar xirurgiyasi ilmiy-amaliy markazi (RKIVBXIAM) direktori. O'zbekiston Respublikasi Sog'liqni saqlash vazirligining bosh bolalar jarrohi.
5. Ergashev B.B. - Tibbiyot fanlari doktori, ToshPTI shifoxonasi bolalar xirurgiyasi kafedrasida professori, Respublika perinatal markaz neonatal jarrohlik markazi rahbari.
6. Abdullaev Z.B. - Tibbiyot fanlari nomzodi, Bolalar milliy tibbiyot markazi urologiya bo'limi mudiri.
7. Terebaev B.A. - Tibbiyot fanlari doktori, Toshkent pediatriya tibbiyot instituti fakultet bolalar xirurgiyasi kafedrasida dotsenti.

#### Taqrizchilar:

Nosirov A.A.

Tibbiyot fanlari doktori, Toshkent pediatriya tibbiyot instituti fakultet bolalar xirurgiyasi kafedrasida dotsenti.

Dubrov V.I.

Tibbiyot fanlari doktori, Respublika bolalar urologiyasi markazi rahbari, Belarus Respublikasi Sog'liqni saqlash vazirligining bosh pediatriya urologi

#### Tashqi ekspert:

Mazkur milliy klinik bayonnoma Toshkent pediatriya tibbiyot instituti Ilmiy kengashida ishchi guruhning yakuniy yig'ilishida muhokama qilindi va tasdiqlash uchun tavsiya etildi – 03.2025 yildagi №1 -bayonnoma.

Ishchi guruh rahbari tibbiyot fanlari doktori, dotsent, Bolalar milliy tibbiyot markazi urologiya bo'limi ilmiy rahbari, Toshkent pediatriya tibbiyot instituti urologiya, bolalar urologiyasi kafedrasida mudiri, O'zbekiston Respublikasi Sog'liqni saqlash vazirligi bosh bolalar urologi Azamxodjaev S.T. Toshkent Pediatriya tibbiyot instituti Ilmiy kengashi tomonidan ko'rib chiqildi va tasdiqlandi. 2025 yil 30 aprel, 11-sonli bayonnoma.

Texnik ekspert baxolash va taxrirlash:

1. K.T. Ergashev - Bolalar milliy tibbiyot markazi
2. A.A. Abduraxmanov - Respublika kichik invaziv va endoskopik bolalar xirurgiyasi ilmiy-amaliy markazi

Mazkur klinik protokol va standartlar O‘zbekiston Respublikasi Sog‘liqni saqlash vazir o‘rinbosari Basitxanova E.I, Tibbiy sug‘urta boshqarmasi boshlig‘i Sh. Almardanov, klinik protokollar va standartlarni ishlab chiqish va joriy etish bo‘limi boshlig‘i Sh.R. Nurimova boshchiligida, Klinik protokollar va standartlarni ishlab chiqish va joriy etish bo‘limi bosh mutaxassisi G.Djumayeva, yetakchi mutaxassisi N.Raximova tomonidan tashkiliy va uslubiy ko‘magi asosida ishlab chiqilgan.

### Shartli qisqartmalar

<b>ALT</b>	alaninaminottransferaza
<b>AST</b>	aspartataminottransferaza
<b>UQT</b>	Umumiy qon tahlili
<b>UST</b>	Umumiy siydik tahlili
<b>XKT (XKT-10)</b>	- xalqaro kasalliklar klassifikatsiyasining 10-qayta ko‘rigi;
<b>MRT</b>	– magnit rezonans tomografiya;
<b>NYQV</b>	- nosteroid yallig‘lanishga qarshi vosita;
<b>UTT</b>	- ultratovush tekshirish;

### Protokoldan foydalanuvchilar:

- bolalar urologlari, bolalar jarrohlari, pediatrlar, shifokorlar – kattalar jarrohlari, umumiy amaliyot shifokorlari, sog‘liqni saqlash tashkilotchilari, tibbiyot talabalari, magistrilar, ordinatorlar va aspirantlar

### Bemorlar toifasi:

Moyaklari tushmagan (kriptorxizm) va uning asoratlari bo‘lgan bolalar.

### Tashxisot usullarini asoslovchi dalillarning ishonchlilik darajasini baholovchi shkala (tashxisiy yondashuv)

<b>DID</b>	<b>Ta’rifi</b>
1	Etalon usulidan foydalangan holda nazorat qilinadigan sinovlarni tizimli ko‘rib chiqish yoki meta-tahlil yordamida randomizatsiyalangan klinik tadqiqotlarni tizimli ko‘rib chiqish.
2	Referent usulni nazorat qilish bilan tadqiqotlarni yoki ayrim randomlashgan klinik tadqiqotlar va har qanday dizayndagi tadqiqotlarni tizimli kuzatish, meta-tahlil yordamida randomlashgan klinik tadqiqotlarni tizimli kuzatish bundan mustasno.
3	Doimiy nazorat qilinmaydigan yoki o‘rganish usulidan mustaqil bo‘lmagan etalon usulidan foydalangan holda tadqiqotlar yoki tasodifiy bo‘lmagan qiyosiy tadqiqotlar, shu jumladan kogort tadqiqotlari.
4	Qiyoslanmagan tadqiqotlar, klinik holat tavsifi
5	Muolajaning ta’sir mexanizmi asoslari yoki ekspertlar xulosasi

**Profilaktika, davolash, reabilitasiya tadbirlari uchun dalillarning ishonchlilik darajasini baholash shkalasi**

DID	Ta'rif
1	Meta-tahlil yordamida randomizatsiyalangan klinik tadqiqotlarni tizimli ravishda ko'rib chiqilishi
2	Ayrim randomizatsiyalangan klinik tadqiqotlar va har qanday dizayndagi tadqiqotlarni tizimli ravishda ko'rib chiqilishi, meta-tahlil yordamida randomizatsiyalangan klinik tadqiqotlarni tizimli ravishda ko'rib chiqilishi bundan mustasno
3	Randomizatsiyalanmagan qiyosiy tadqiqotlar, shu jumladan, kogortli tadqiqotlar
4	Qiyoslanmagan tadqiqotlar, klinik holat yoki holatlar seriyasi tavsifi, "holat-nazorat" tadqiqoti
5	Muolajaning ta'sir mexanizmi asoslari (klinika oldi tadqiqotlar) yoki ekspertlar xulosasi

**Profilaktika, tashxisot, davolash, reabilitasiya tadbirlari uchun tavsiyalarning ishonchlilik darajasini baholash shkalasi**

TID	Ta'rif
A	Kuchli tavsiya (barcha ko'rib chiqilgan samaradorlik mezonlari (natijalar) muhim o'rinni egallaydi, barcha tadqiqotlarning metodologik sifati yuqori yoki qoniqarli va qiziqtirayotgan natijalar bo'yicha xulosalari kelishilgan)
B	Shartli tavsiya (ayrim ko'rib chiqilgan samaradorlik mezonlari (natijalar) muhim o'rinni egallaydi, ayrim tadqiqotlarning metodologik sifati yuqori yoki qoniqarli va/yoki qiziqtirayotgan natijalar bo'yicha xulosalari kelishilmagan)
C	Kuchsiz tavsiya (sifatli dalillar keltirilmagan, ko'rib chiqilgan samaradorlik mezonlari, natijalar) muhim o'rinni egallamaydi, barcha tadqiqotlarning metodologik sifati past va qiziqtirayotgan natijalar bo'yicha xulosalari kelishilmagan

## 2. Asosiy qism.

### 2.1. Kirish:

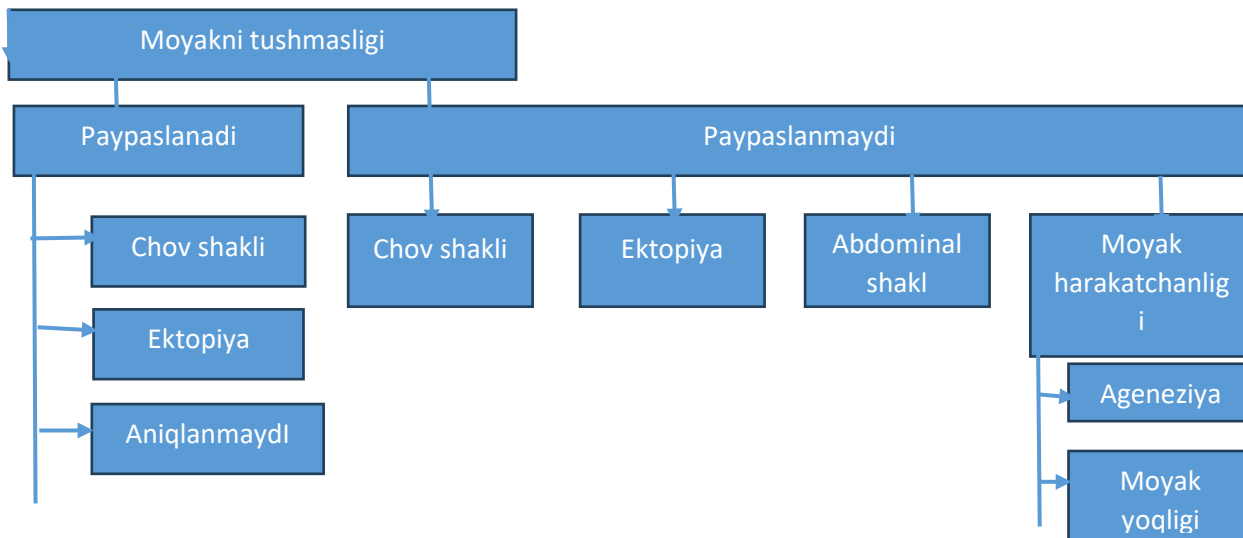
Kriptorxizm yoki tushmagan moyaklar yangi tug'ilgan o'g'il bolalarda eng ko'p uchraydigan tug'ma anomaliyadir. Uning paydo bo'lishi turlicha bo'lib, homiladorlik yoshiga bog'liq bo'lib, to'liq muddatda 1,0-4,6% va erta tug'ilgan chaqaloqlarda 1,1-4,5% gacha. Hayotning birinchi oylarida o'z-o'zidan paydo bo'lganidan so'ng, kriptorxizm birinchi yil oxiriga qadar to'liq tug'ilgan chaqaloqlarning taxminan 1% da saqlanib qoladi [<https://pubmed.ncbi.nlm.nih.gov/17488243>]. 30% hollarda ikki tomonlama kriptorxizm aniqlanadi [<https://pubmed.ncbi.nlm.nih.gov/8100060>].

### 2.2. Tarifi:

"Kriptorxizm" atamasi ko'pincha tushmagan moyakning sinonimi sifatida ishlatiladi va moyakning moyak xaltasi bo'shlig'iga tusha olmasligi sifatida ta'riflanadi. Tug'ma kriptorxizm - bu moyak tug'ilishdan boshlab moyak xaltasidan tashqarida joylashgan. Ortirilgan kriptorxizmda moyak tug'ilish paytida moyak xaltasida bo'shlig'ida joylashadi, ammo keyinchalik uning yo'qligi aniqlanadi. Moyaklarning joylashishi va mavjudligi davolash taktikasiga bevosita ta'sir qilganligi sababli, tushmagan moyaklarni **paypaslanadigan** va **paypaslanmaydiganlarga** bo'lish maqsadga muvofiqdir. Kriptorxizm holatlarining taxminan 80% da moyak paypaslanadi [<https://pubmed.ncbi.nlm.nih.gov/24683948>]. Ortirilgan tushmagan moyaklar churra plastikadan keyin chandiq hisobiga yorg'oqqa tushmasligi yoki o'z-o'zidan rivojlanishi bilan bog'liq bo'lishi mumkin, bu ko'tarilgan moyak deb ataladi.

### 2. 3. Klinik tasnifi:

Paypaslanadigan moyaklar orasida haqiqiy kriptorxizm va ektopik moyak mavjud. Paypaslanmaydigan moyaklar orasida qorin va chov shakllar, moyakning yo'qligi va ba'zi hollarda ektopiyasi mavjud bo'ladi (1-rasm). Biroq, har qanday jarrohlik davolashda birinchi qadam sifatida, umumiy anesteziya kiritilgandan so'ng, paypaslanadigan yoki paypaslanmaydigan moyaklar tashxisini tasdiqlash muhimdir.



**Rasm 1. Tushmagan moyaklar tasnifi**

#### **Paypaslanadigan moyaklar.**

*Tushmagan moyaklar.* Haqiqiy kriptorxizmda moyak normal tushish yo'li bo'ylab joylashadi lekin u moyak xaltasiga tushmaydi. Joylashuviga qarab, moyak paypaslanadi, masalan chov shaklda.

*Moyaklar ektopiyasi.* Agar moyak normal tushish yo'lidan tashqarida va moyak xaltasidan tashqarida joylashgan bo'lsa, bu holat ektopiya deb hisoblanadi. Ektopiya bilan moyakning eng ko'p joylashishi - bu chov zonasi. Ba'zi hollarda moyak - son, oraliq, qov sohasigaa, jinsiy olat yoki hatto qarama-qarshi tomonda joylashadi. Bazi holatlarda, ektopiyada moyak o'z-o'zidan moyak xaltasiga tusha olmaydi; shu sababli jarrohlik davolashiga ko'rsatma beriladi. Bundan tashqari, ektopiya paytida uning pozitsiyasi tufayli moyak paypaslanmasligi mumkin.

*Haddan tashqari harakatchan moyaklar.* Haddan tashqari harakatchan moyaklar xaltada to'g'ri holatga tushadi, ammo ular normal tushish yo'li bo'ylab xaltadan chiqishi mumkin. Bu kuchli kremasterik refleks tufaylidir [<https://pubmed.ncbi.nlm.nih.gov/30130825>]. Haddan tashqari harakatlanuvchi moyaklar xaltaga osongina tushirilishi va u yerda hech bo'lmaganda vaqtincha saqlanishi mumkin. Qoida tariqasida, ular normal o'lcham va mustahkamlikka ega. Agar o'zgarishlar yuz bersa, diqqat bilan kuzatish kerak, chunki 1/3 hollarda moyaklar ko'tariladi va tushmaydi [<https://pubmed.ncbi.nlm.nih.gov/14634436>].

#### **Paypaslanmaydigan moyaklar.**

Paypaslanmaydigan moyaklar chastotasi 20% ni tashkil qiladi va ularning 50-60% da qorin bo'shlig'i, kanal shakli aniqlanadi yoki moyak chov kanalga kiraverishda (ichki chov halqada) joylashgan. O'g'il bolalarning 20% da moyak yo'q, 30% da u atrofiya yoki rudimentar holatdadir.

*Qorin shakli.* Qorin bo'shlig'i shaklida moyaklar turli pozitsiyaga ega bo'lishi mumkin, ko'pincha ichki chov halqa yonida. Boshqa ehtimoliy joylashuvlar: buyrak, qorin old devori va pufak orti joylari kiradi. Ichki chov halqa ochiq bo'lsa, moyak chov kanalning kirish qismida joylashgan bo'lishi mumkin.

*Moyak mavjud emasligi.* Monorxizm o'g'il bolalarning 4 foizida moyak tushmaganligi bilan tashxis qilinadi va anorxizm (moyakning ikki tomonlama yo'qligi) <1% ni tashkil qiladi. Ehtimoliy patogenetik mexanizmlar bachadonda buralishdan keyin moyakning agenezi va

atrofiyasini o'z ichiga oladi va anorxizm, ehtimol, jinsiy bez tomirlarining buralishi tufayli normal moyak infarkti bilan bog'liq. Bunday holatlar ko'pincha yo'qolib borayotgan moyak deb ta'riflanadi. [<https://pubmed.ncbi.nlm.nih.gov/7905931>].

### **3. Tekshiruv usullari, uslublari, tibbiy muolajalar yondoshuvlari va tashxislash jarayonlari.**

Moyaklari tushmagan o'g'il bolalarni baholashda anamnez va fizik tekshiruvlar to'plami asosiy omil hisoblanadi. Moyakning joylashishini baholashning turli usullari, qoidaga ko'ra, diagnostika ma'lumotlarini bermaydi.

Anamnez. Anamnez ma'lumotlarni yig'ishda ona va otaning xavf omillariga, jumladan gormonal ta'sirga va genetik jihatdan aniqlangan gormonal kasalliklarga e'tibor berish kerak. Agar bolada moyaklar tushgan bo'lsa, bu moyakning qayta ko'tarilganligini ko'rsatishi mumkin [<https://pubmed.ncbi.nlm.nih.gov/9112557>]. Moyakning chandiqa ushlanib qolganligi sababli, chov sohasidagi operatsiyalar ikkilamchi tushmagan moyakga olib kelishi mumkin.

*Jismoniy tekshiruv.* Moyak tushmagan bo'lsa, barmoqni kov suyaklari birlashgan bo'g'im sohada chov kanal bo'ylab ehtiyotkorlik bilan harakatlantirish kerak. Buning uchun siz lubrikantdan foydalanishingiz mumkin. Agar moyak chov sohasida joylashgan bo'lsa, uni barmoqlar ostida his qilish mumkin [<https://pubmed.ncbi.nlm.nih.gov/8094761>]. Yotgan holatda paypaslanmaydigan moyakni o'tirgan holatda paypaslash mumkin. Agar moyaklar normal tushish yo'lida bo'lmasa, ektopik joylashuvlar tekshiriladi. Agar moyak bir tomonlama va paypaslanmaydigan bo'lsa, ikkinchi moyakni tekshirish kerak. Uning kattaligi va joylashuvi muhim prognostik ahamiyatga ega. Kompensatsion gipertrofiya moyakning yo'qligi yoki atrofiyasini ko'rsatadi [<https://pubmed.ncbi.nlm.nih.gov/25008806>], ammo bu alomat o'ziga xos emas va jarrohlik tekshiruvini rad etish uchun asos bo'lib xizmat qilmasligi kerak [<https://pubmed.ncbi.nlm.nih.gov/11176443>, <https://pubmed.ncbi.nlm.nih.gov/26279100>]. Ikki tomonlama tushmagan moyaklar yoki jinsiy rivojlanish buzilishi (JRB) belgilari, shu jumladan aralash jinsiy a'zolar yoki skrotumning giperpigmentatsiyasi bo'lsa, endokrinologik va genetik tadqiqotlar talab qilinadi [<https://pubmed.ncbi.nlm.nih.gov/18947580>].

*Tashxislash.* Vizualizatsiya usullari moyak mavjudligini ishonchli tarzda aniqlamaydi [<https://pubmed.ncbi.nlm.nih.gov/8100860>]. Ultratovush tekshiruvi moyakni aniqlash yoki uning qorin bo'shlig'ida yo'qligini ishonchli tasdiqlash uchun zarur diagnostik aniqlikka ega emas [<https://pubmed.ncbi.nlm.nih.gov/21149435>]. Shu sababli, ultratovush yoki MRI [<https://pubmed.ncbi.nlm.nih.gov/12359789>] kabi turli ko'rish usullari, tushmagan moyaklar uchun cheklangan ko'rsatkichlarga ega va faqat tanlangan hollarda tavsiya etiladi (UPD gumon qilingan hollarda Myuller tuzilmalarini aniqlash) [<https://pubmed.ncbi.nlm.nih.gov/21149435>].

### **4. Ambulator davolash taktikasi:**

Davolashni 6 oydan boshlash kerak. Bu yoshdan keyin moyaklar kamdan-kam hollarda tushadi [<https://pubmed.ncbi.nlm.nih.gov/14713841>]. Turidan qat'i nazar, davolash 12 oygacha yoki 18 oydan kechiktirmay yakunlanishi kerak, chunki bu yoshda gistologik o'zgarishlar, shu jumladan jinsiy hujayralar va Leydig hujayralarining progressiv yo'qolishi kuzatiladi [<https://pubmed.ncbi.nlm.nih.gov/17645605>]. Davolashni boshlash yoshi kattalardagi spermatogenez va gormonlar ishlab chiqarishni, shuningdek o'sma rivojlanish xavfini hisobga olgan holda tanlangan [<https://pubmed.ncbi.nlm.nih.gov/10869645>].

#### **4.1. Nomedikamentoz davolash: yo'q.**

**4.2. Medikamentoz davolash:** Afsuski, dori terapiyasi bo'yicha tadqiqotlarning aksariyati sifatsiz bo'lib, bemorlarning notekis yoki aralash populyatsiyalari, moyaklar joylashuvi, dozalari va sxemalari bunga sabab. Bundan tashqari, uzoq muddatli natijalar deyarli yo'q. Gormon terapiyasining qisqa muddatli yon ta'siri orasida giperemiya va pigmentatsiyaning kuchayishi, qov sohasida tuklar o'sishi va jinsiy olatni kattalashishi kiradi. Ba'zi o'g'il bolalarda inson xorionik gormoni (IXG) mushak ichiga kiritilgandan so'ng og'riq paydo bo'ladi. Barcha holatlarda, davolanish tugagandan so'ng, moyakning ko'tarilish tendentsiyasi mavjud [<https://pubmed.ncbi.nlm.nih.gov/2907898>, <https://pubmed.ncbi.nlm.nih.gov/2868413>].

Moyaklarni tushirish jarayoni gormonal tartibga solinganligi sababli, IXG yoki gonadotropinni chiqaradigan gormon (RChG) bilan terapiya amalga oshiriladi, ammo uning maksimal samaradorligi atigi 20% ga yetadi. Shuni esda tutish kerakki, deyarli 20% hollarda pastga tushgan moyak keyinchalik yana ko'tariladi [<https://pubmed.ncbi.nlm.nih.gov/12377>]. Gormonal terapiyaning samaradorligi moyakning joylashishiga bog'liq. Tushmagan moyak qanchalik baland bo'lsa, ko'pincha gormonal terapiya samarasiz bo'ladi. Shuning uchun moyak pozitsiyasi muhim prognostik omil hisoblanadi [<https://pubmed.ncbi.nlm.nih.gov/2907898>]. Bir qator mualliflar IXG-RChG bilan kombinatsiyalangan terapiyani tavsiya qiladilar. Afsuski, u kam o'rganilgan va tadqiqotlar davomida davolash guruhlarida farqlar topilgan. Bir qator nashrlarda monoterapiya samarasiz bo'lgan bemorlarda kombinatsiyalangan terapiya paytida moyaklar tushishi 38%ni tashkil etdi [<https://pubmed.ncbi.nlm.nih.gov/8101810>]. Ishchi guruh konsensusga erishdi va moyak tushishi uchun gormonal terapiyani tavsiya etmaydi (LE: 4).

**IXG** mushak ichiga kiritiladi va endogen testosteron sintezini rag'batlantiradi. Hozirgi vaqtda preparatning bir nechta dozalari va dozalash rejimlari mavjud. Tadqiqotlar 14 kun davomida har kuni beriladigan 1500 XB doza va vaznga moslashtirilgan doza (3000 XB gacha) o'rtasida farq yo'qligini ko'rsatdi [<https://pubmed.ncbi.nlm.nih.gov/10869645>]. Haftada bir marta 500 XB IXG va haftada uch marta 150 XB yuborilganda, taqqoslanadigan natijalarga erishildi [<https://pubmed.ncbi.nlm.nih.gov/17172066>]. Adabiyotlar bo'yicha, IXG qabul qilish chastotasi prolaps tezligiga ta'sir qiladi. Besh hafta davomida IXG ning past dozasini tez-tez yuborish uch hafta davomida har 7-10 kunda bitta yuqori dozani yuborishdan ustundir [<https://pubmed.ncbi.nlm.nih.gov/2907897>].

**GnRG analoglari** (buserelin va gonadorelin) burun spreyi sifatida mavjud bo'lib, bu og'riqli mushak ichiga yuborishdan ma'qulroq. Standart doza uch dozaga bo'lingan holda kuniga 1,2 mg ni tashkil qiladi. Davolashning davomiyligi 4 hafta. Davolashning samaradorligi dozalash rejimlari va bemorlar populyatsiyasidagi farqlar tufayli 9 dan 60% gacha o'zgarib turadi [<https://pubmed.ncbi.nlm.nih.gov/6133757>].

**Asosiy dori vositalari ro'yxati** (100% foydalanish ehtimoli bilan): **yo'q**

### Qo'shimcha dorilar ro'yxati (foydalanish ehtimoli 100% dan kam):

*Jadval 1*

Farmakoterapevtik gurux	Dorilarning nomi XPN	Qo'llash usuli	Ishonchlilik darajasi	Ssalkalar
Gipotalamus, gipofiz, gonadotropin gormonlari va ularning antogonistlari	<a href="#">Xorionik gonadotropin, mushak orasiga kiritiluvchi</a> 500 XB, №5 - flakon 5 ml (5); 1000 XB, №5 - flakon 5 ml (5); 1500 XB, №5 - flakon 5 ml (5).	Xaftasiga bir marta 500 XB mushak orasiga, 6 xafta. yoki 150 XBxaftasiga 3 marta, 6 xafta.	A	<a href="https://pubmed.ncbi.nlm.nih.gov/10869645">https://pubmed.ncbi.nlm.nih.gov/10869645</a>

Gipotalamus, gipofiz, gonadotropin gormonlari va ularning antagonistlari Sintetik gonadotropin rilizing garmon.	Buserlin. Nazal sprej.	1,2 mg/kuniga 3 marta, 4 hafta.	A	<a href="https://pubmed.ncbi.nlm.nih.gov/6133757">https://pubmed.ncbi.nlm.nih.gov/6133757</a>
---	------------------------	---------------------------------	---	---

**4.3. Jarrohlik aralashuvi:** kriptorxizm bilan og‘riq bolalarni davolashda yetarli tajriba to‘plangan shifoxonada, bolalar urologi yoki bolalar xirurgi tomonidan amalga oshiriladi. Moyak paypaslanmasa, diagnostik laparoskopiya yoki laparoskopik orxiopeksiya amalga oshiriladi.

#### **4.4. Kelgusi davolanish**

**Ambulator kuzatuv** – poliklinika xirurgi tomonidan o‘tkaziladi.

- 4 hafta jismoniy mashqlardan ozod qilish
- - ko‘rsatmalarga muvofiq, qorin bo‘shlig‘ining UTT tekshiruv
- yara yiringlashining oldini olish
- - 7-10 dan keyin choklarni oldirish.

#### **4.5. Bayonnomada keltirilgan diagnostika va davolash usullarining xavfsizligi va samaradorligi ko‘rsatkichlari:**

- ikkala moyakning moyak xaltasi bo‘shlig‘ida joylashishi;
- operatsiyadan keyin birlamchi jarohatni davolash

### **5. Tibbiy yordam turiga qarab kasalxonaga yotqizish bo‘yicha ko‘rsatmalar:**

**5.1. Chov kriptorxizm (moyak paypaslanishi) uchun birlamchi tibbiy yordam shifoxonasiga yuborish.**

**5.2. Ikkilamchi va uchinchi darajali kasalxonaga yotqizish bo‘yicha ko‘rsatmalar: kriptorxizmning barcha turlari, shu jumladan kriptorxizmning qorin bo‘shlig‘i shakli (paypaslanmaydigan moyak)**

### **6. Kasalxona darajasida davolash taktikasi:**

#### **6.1 Bemorni ro‘yxatga olish kartasi, bemorni yo‘naltirish (sxemalar, algoritmlar):**

Bemor rejalashtirilganidek, behushlik uchun minimal testlar to‘plami bilan kasalxonaga yotqiziladi.

#### **6.2 Medikamentsiz davolash: yo‘q.**

### **6.3. Medikament bilan davolash: yo‘q.**

**6.4. Jarrohlik aralashuvi:** bolalarda kriptorxizmni jarrohlik yo‘li bilan davolash uchun quyidagi usullar qo‘llaniladi:

- Yorg‘oq orqali kirish, orxiopeksiya (tushmagan moyakning past joylashgan holati, retraktil moyak);
- chov orxiopeksiya (moyakning paypaslanishi, kriptorxizmning chov shakli, ektopik moyak);
- laparoskopik yondashuv ( paypaslanmaydigan moyak, kriptorxizmning qorin shakli).

### **6. 5. Operatsiyadan keyingi davolash:**

- antibakterial davolash amalga oshirilmaydi;
- og‘riq qoldirish;
- yara infeksiyasining oldini olish;
- yarani kundalik qayta ishlash.

**6. 6. Bayonnomada keltirilgan diagnostika va davolash usullaridan foydalangan holda davolashning xavfsizligi va samaradorligi ko‘rsatkichlari:**

- Yorg‘oqda ikkala moyakning joylashishi;
- ikkala moyakning boshlang‘ich o‘lchamlari;
- operatsiyadan keyin birlamchi jarohatni davolash.

# **BOLALARDA “KRIPTORXIZM” NOZOLOGIYASINING TASHXISLASH**

# VA DAVOLASH BO‘YICHA MILLIY KLINIK PROTOKOLLARI

## **1 . Asosiy qism.**

### **Kirish:**

Agar moyaklar 6 oygacha tushishni yakunlamagan bo‘lsa (homiladorlik yoshiga moslashtirilgan), bu yoshdan keyin o‘z-o‘zidan tushish ehtimoli yo‘qligi sababli, jarrohlik davolash kelgusi yil davomida, eng ko‘p 18 oy ichida amalga oshirilishi kerak [<https://pubmed.ncbi.nlm.nih.gov/10869645>]. Bundan tashqari, erta orxiopeksiyadan so‘ng, moyak o‘shishini qisman tezlashtirishi mumkin, bu kechiktirilgan jarrohlikda kuzatilmaydi [<https://pubmed.ncbi.nlm.nih.gov/17707045>]. Ushbu ma'lumotlarga asoslanib, orxiopeksiya 6 oydan 12 oygacha bo‘lgan davrda tavsiya etiladi [<https://pubmed.ncbi.nlm.nih.gov/14713841>]. 333 nafar bemorni jamlagan tadqiqotga ko‘ra, hayotning birinchi yilidagi erta va muvaffaqiyatli orxiopeksiyaga qaramay, sindromli bo‘lmagan moyagi tushmagan o‘g‘il bolalarning 25, gistologik tekshiruv va gormonlar darajasiga ko‘ra bepushtlik xavfi mavjud. Bu, ayniqsa, ikki tomonlama tushmagan holatlar uchun to‘g‘ri bo‘lsada, bir tomonlama tushmagan moyaklar biopsiyasi bilan taxminan 5% hollarda jinsiy hujayralar sonining kamayishi kuzatiladi [<https://pubmed.ncbi.nlm.nih.gov/31642739>].

**Paypaslanadigan moyaklar.** Paypaslanadigan moyaklarni jarrohlik usuli bilan davolash orxiofunkuloliz va chov hamda yorg‘oq orqali bajarishni o‘z ichiga oladi. Ikkinchisi, qoida

tariqasida, pastki paypaslanadigan moyaklar uchun ishlatiladi, ammo ikkala yondashuvning barcha kamchiliklari va afzalliklarini taqqoslash kerak [<https://pubmed.ncbi.nlm.nih.gov/23849581>].

**Paypaslanmaydigan moyaklar.** Paypaslanmaydigan moyaklarni jarrohlik orqali davolashning maqsadi – moyak mavjudligi yoki yo‘qligini baholashdir [<https://pubmed.ncbi.nlm.nih.gov/25663531>]. Uni aniqlagandan so‘ng, moyakni olib tashlash yoki yorg‘oqqa tushirish kerakligini aniqlash kerak. Muhim qadam - bu umumiy anesteziya ostida takroriy paypaslashdir, chunki ba'zi hollarda ilgari sezilmaydigan moyakni topish va yuqorida tavsiflangan standart chov orxiopeksiyaga o‘tish mumkin. Qorin bo‘shlig‘i lokalizatsiyasida moyakni aniqlashning eng oddiy va eng aniq usuli diagnostik laparoskopiyadir [<https://pubmed.ncbi.nlm.nih.gov/16743>]. Bundan tashqari, davolashning barcha maqsadiga erishish uchun, laparoskopik usulda moyakni olib tashlash, orxidoliz va orxidopeksiya amalga oshirilishi mumkin [<https://pubmed.ncbi.nlm.nih.gov/7915336>]. Bir qator mualliflar operatsiyani chov kanalni qayta ko‘rib chiqib, keyin laparoskopiyaga o‘tish bilan boshlashni afzal ko‘rishadi [<https://pubmed.ncbi.nlm.nih.gov/16388149>]. Agar zararlangan tomonda moyakning "organizmdagi biologik qoldiq" borligiga gumon bo‘lsa va qarama-qarshi moyakning kompensar gipertrofiyasi bo‘lsa, yo‘qolib borayotgan moyak sindromini tasdiqlash uchun " organizmdagi biologik qoldiq " ni olib tashlash bilan moyak xaltasiga yondashuvdan foydalanish tavsiya etiladi. Bu laparoskopiyaga ehtiyoj qoldirmaydi [<https://pubmed.ncbi.nlm.nih.gov/17707015>].

Moyaklari paypaslanmaydigan bemorlarga laparoskopik usul bilan murojaat qilganda, mumkin bo‘lgan anatomik variantlar orasida chov kanalga kiradigan sperma tomirlari (40%), qorin bo‘shlig‘ida (40%) yoki chov kanalga kirishda joylashgan moyak (10%) va ko‘r-ko‘rona tugaydigan tomirlar, bu moyakning yo‘qolishini ko‘rsatadi (10%) [<https://pubmed.ncbi.nlm.nih.gov/9719296>]. Moyak yo‘qolgan taqdirda, operatsiya ko‘r-ko‘rona tugaydigan sperma tomirlari aniqlangandan so‘ng yakunlanadi. Agar qon-tomirlar chov kanalga kirsam, qorin bo‘shlig‘ini tekshirishda atrofiyaviy yoki sog‘lom moyakni aniqlashi mumkin, shundan so‘ng standart orxiopeksiya o‘tkaziladi [<https://pubmed.ncbi.nlm.nih.gov/15784081>]. Chov kanalga kiraverishda joylashgan moyak laparoskopik yoki chovga yondashuv yordamida xaltaga joylashtirilishi mumkin [<https://pubmed.ncbi.nlm.nih.gov/25042877>]. Ba'zi hollarda, moyak tushmasligining qorin bo‘shlig‘i shakli bilan moyakni qisqartirish texnik jihatdan qiyin. Odatda, agar moyak ichki chov halqadan 2 sm dan uzoqroqda joylashgan bo‘lsa, uni moyak tomirlarini kesib o‘tmasdan xaltasiga tushirish mumkin emas [<https://pubmed.ncbi.nlm.nih.gov/9507881>]. Bunday vaziyatda Fauler - Stivens maqbul tanlov sifatida orxiopeksiyasi qo‘llaniladi (2-rasm) [<https://pubmed.ncbi.nlm.nih.gov/13849840>].

Fauler - Stivens amaliyotidagi asosiy xususiyatlari moyak tomirlarining proksimal bo‘linishini o‘z ichiga oladi, shu bilan birga urug‘ chiqarish yo‘li arteriyasi va mushak tomiridan kollateral arterial qon oqimini saqlab turadi. So‘nggi paytlarda sperma tomirlarining past ligatsiyasi bilan modifikatsiya ommalashdi, bu gonadal arteriya va /// arteriyasi o‘rtasida qon oqimini saqlaydi. Qo‘shimcha afzallik qorin parda kesmasining lokalizatsiyasi bo‘lib, u yanada kengroq strukturani ta‘minlaydi, keyinchalik xaltaga tushirishni osonlashtiradi [<https://pubmed.ncbi.nlm.nih.gov/8683787>]. Xaltaga kirishning anatomik xususiyatlari kollateral qon oqimining yetarli darajada rivojlanmaganligi bilan moyak gipotrofiyasi yoki atrofiyasi xavfini keltirib chiqaradi [<https://pubmed.ncbi.nlm.nih.gov/19746341>]. Doppler ultratovush tekshiruvi bo‘yicha bir bosqichli muolaja bilan moyakni saqlash darajasi 50 dan 65% gacha [<https://pubmed.ncbi.nlm.nih.gov/31784377>] va ikki bosqichli protsedura bilan u 90 %ga

ko'tariladi. [<https://pubmed.ncbi.nlm.nih.gov/14634439>]. Ikki bosqichli operatsiyaning afzalliklari (ikkinchi bosqich birinchisidan 6 oy o'tgach amalga oshiriladi) kollateral qon oqimining rivojlanishi va moyak harakatchanligini oshirishni o'z ichiga oladi [<https://pubmed.ncbi.nlm.nih.gov/11298039>]. Bundan tashqari, moyak o'tkazgichi saqlanib qolganda atrofiya xavfi kamroq bo'ladi [<https://pubmed.ncbi.nlm.nih.gov/19765743>]. Muqobil mikrojarrohlik avtotransplantatsiyasi bo'lib, moyakning saqlanish darajasi 90% ni tashkil qiladi. Biroq, bu muolajani yuqori ixtisoslashgan markazda juda tajribali va bilimli jarroh bajarishi kerak [<https://pubmed.ncbi.nlm.nih.gov/8683780>].

### ***Bolalarda kriptorxizm uchun davolash usullarini va / yoki jarrohlik aralashuvni qo'llash usuli .***

#### **2.1. Davolash yoki aralashuvning maqsadi:**

- A'zo / a'zolarining keyingi o'sishi va rivojlanishi uchun normal sharoit yaratish uchun bir yoki ikkita moyakni xalta bo'shlig'iga tushirish.

- Malign o'smalarning oldini olish;
- Bemor uchun kosmetik qulaylik

2.2. Davolash yoki aralashuvga qarshi ko'rsatmalar: orxiopeksiya rejalashtirilgan operatsiya hisoblanadi, shuning uchun tananing har qanday o'tkir patologik holati, shu jumladan somatik holat, jarrohlik uchun qarshi holat bo'lishi mumkin.

2.3. Davolash yoki aralashuvga ko'rsatmalar: bolaning hayotining 6 oyidan keyin kriptorxizmning aniq tashxisi jarrohlik amaliyotiga ko'rsatma hisoblanadi.

2.4. Davolash yoki aralashuvni olib boradigan mutaxassisga qo'yiladigan talablar: laparoskopik yoki an'anaviy orxiopeksiya usuli shifokordan maxsus ko'nikmalarni talab qiladi. Bundan tashqari, mutaxassis laparoskopni qo'llash qoidalarini yaxshi bilishi va asepsiya hamda antiseptiklar qoidalariga qat'iy rioya qilishi kerak. Zamonaviy talablarga muvofiq, barcha jarrohlik aralashuvlar umumiy behushlik ostida operatsiya xonasida amalga oshiriladi.

- Jarrohlik amaliyotini amalga oshirish uchun shifokor bolalar xirurgiyasi yoki bolalar urologiyasi bo'yicha magistr darajasiga yoki klinik ordinaturaga ega bo'lishi kerak;

- og'ir, murakkab holatlarda malakali jarroh tomonidan amalga oshiriladi;
- laparoskopik operatsiya uchun jarroh laparoskopiya kursidan o'tishi kerak.

#### **2.5. Asosiy va qo'shimcha diagnostika tadbirlari ro'yxati:**

##### **Asosiy diagnostika choralari:**

- narkoz uchun tahlillarning asosiy to'plami (klinik qon testi, koagulogramma, jigar fermentlari, EKG va boshqalar);

- Tos a'zolarining ultratovush tekshiruvi.

**Qo'shimcha diagnostika usullari:** qo'shimcha anomaliyalar mavjud bo'lganda (jinsiy shakllanishning buzilishi, proksimal gipospadias) qo'shimcha diagnostika choralari talab qilinadi:

- genetik jinsni aniqlash ( karyotiplash );
- endokrinolog bilan maslahatlashish va jinsiy gormonlar darajasini aniqlash;
- Tos a'zolarining MRT.

#### **2.6. Davolash yoki aralashuvga qo'yiladigan talablar:**

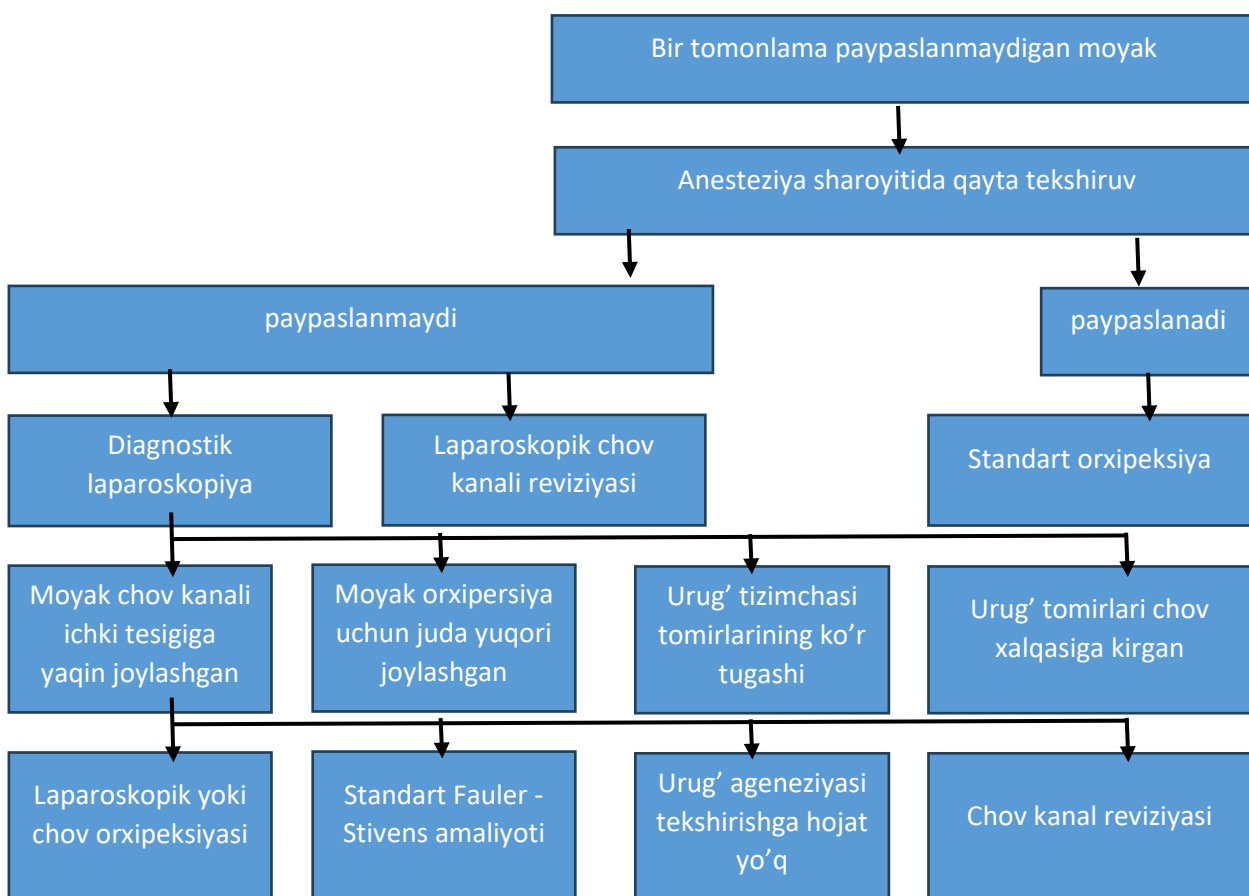
**Chov orxipeksiya.** Chov orxipeksiya keng qo'llaniladi va muvaffaqiyat darajasi 92%ni tashkil qiladi [<https://pubmed.ncbi.nlm.nih.gov/9258170>]. Moyakning ikkilamchi bo'shatilishiga

va moyak o'tkazgichining ajralishiga yo'l qo'ymaslik uchun moyak va sperma tuzilmasini levator moyak mushaklarining barcha tolalari kesishishi bilan ichki chov halqa darajasiga mobilizatsiya qilish muhim qadamdir. O'tadigan vaginal qoldiq proksimal ravishda ichki chov halqa darajasida bog'lanadi, chunki vaginal qoldiq ajratilmasa yoki yetarlicha tikilmasa, orxiopeksiya samarasizligi xavfi ortadi [<https://pubmed.ncbi.nlm.nih.gov/15604574>]. Jarrohlik paytida qo'shma patologiyani yo'q qilish mumkin, masalan, epididimis (Morgagni) gidatidlarini olib tashlash. Ushbu bosqichda moyak hajmini o'lchash, epididimisning moyak bilan aloqasini baholash va bayonnomada qayd etish mumkin. Bir qator o'g'il bolalarda moyak va epididimis o'rtasidagi sezilarli tafovut aniqlanadi, bu esa tug'ilish uchun prognostik jihatdan noqulay omil hisoblanadi. Mobilizatsiya qilingan moyak tarangliksiz go'shtli pardaning cho'ntagida moyak xaltasiga joylashtiriladi. Agar yuqorida tavsiflangan texnikadan foydalanganda tomirlar uzunligi etarli bo'lmasa, prentiss operatsiyasini bajarish mumkin, bu skrotumga to'g'ridan-to'g'ri yo'l yaratish uchun pastki epigastral tomirlarning kesishishi va spermatik shnurni medial ravishda siljitishni o'z ichiga oladi [<https://pubmed.ncbi.nlm.nih.gov/14434738>]. agar tuzatuvchi tikuvlar zarur bo'lsa, ular vaginal membrana va go'shtli membrananing mushaklari orasiga qo'llanilishi kerak [<https://pubmed.ncbi.nlm.nih.gov/26141850>]. Orxiopeksiyadan keyin moyakdan limfa oqimi yuqori retroperitonealdan yonbosh va inguinalga o'zgaradi, bu xavfli o'smalar rivojlanishida muhim ahamiyatga ega [<https://pubmed.ncbi.nlm.nih.gov/19362785>].

**Moyak xaltasiga kirish orqali orxiopeksiya.** Past joylashuv bilan tushmagan moyakni xaltaga yondashuv orqali fiksatsiyalash mumkin, uning davomida moyak o'tkazgichi kesib o'tiladi va vaginalis jarayonining o'tkazuvchanligi tekshiriladi [<https://pubmed.ncbi.nlm.nih.gov/22025961>]. Bundan tashqari, moyakni xaltasiga fiksatsiyalash chovga yondashuv yordamida amalga oshirilishi mumkin. 20% hollarda operatsiya churrani bir vaqtda tuzatish uchun chov kesma orqali amalga oshiriladi [<https://pubmed.ncbi.nlm.nih.gov/12686856>]. Jarrohlik paytida moyak yoki epididimal suspenziyani aniqlash va olib tashlash oson. Tizimli ko'rib chiqishga ko'ra, orxiopeksiyaning samaradorligi 88 dan 100% gacha, qaytalanish va operatsiyadan keyingi moyak yetishmovchiligi va atrofiyasi 1% dan kam [<https://pubmed.ncbi.nlm.nih.gov/23849581>]. Yana bir tizimli tahlil va meta-tahlil operatsiyadan keyingi asoratlar, jumladan, yara infeksiyasi, moyak atrofiyasi, takrorlanish va paypaslanadigan va pastda joylashgan moyaklar uchun churraning solishtirma ko'rsatkichlarini aniqladi. Yagona farq operatsiyaning qisqaroq davomiyligi edi [<https://pubmed.ncbi.nlm.nih.gov/27510940>].

**Laparoskopik kirish.** Moyaklari paypaslanmaydigan bemorlarga laparoskopik usul bilan qilganda, mumkin bo'lgan anatomik variantlar orasida chov kanalga kiradigan sperma tomirlari (40%), qorin bo'shlig'ida (40%) yoki chov kanalga kirishda joylashgan moyak (10%) va ko'rona tugagan tomirlar, bu yashirin moyakni ko'rsatadi (10%) [<https://pubmed.ncbi.nlm.nih.gov/9719296>]. Yashirin moyak bo'lgan taqdirda, operatsiya ko'rona tugaydigan sperma tomirlari aniqlangandan so'ng yakunlanadi. Agar tomirlar chov kanalga kirsa, qorin bo'shlig'ini tekshirish atrofiyalangan yoki sog'lom moyakni aniqlashi mumkin, shundan so'ng standart orxiopeksiya o'tkaziladi [<https://pubmed.ncbi.nlm.nih.gov/15784081>]. Inguinal kanalga kiraverishda joylashgan moyak laparoskopik yoki chovga yondashuv yordamida moyak xaltasiga joylashtirilishi mumkin [<https://pubmed.ncbi.nlm.nih.gov/25042877>]. Ba'zi hollarda, moyak tushmasligining qorin bo'shlig'i shakli bilan moyakni qisqartirish texnik jihatdan qiyin. Odatda, agar moyak ichki chov halqasidan 2 sm dan uzoqroqda joylashgan bo'lsa, uni moyak tomirlarini kesib o'tmasdan moyak

xaltasiga tushirish mumkin emas [<https://pubmed.ncbi.nlm.nih.gov/9507881>]. Bunday vaziyatda Fowler - Stivens orxiopeksiyasi qo'llaniladi (2-rasm) [<https://pubmed.ncbi.nlm.nih.gov/13849840>].



**Rasm 2. Bir tomonlama paypaslanmaydigan moyakni davolash**

**Jarrohlik yo'li bilan davolashning asoratlari .** Jarrohlik asoratlari odatda kam uchraydi, ammo eng jiddiysi moyak atrofiyasidir. Tizimli tekshiruv shuni ko'rsatdiki, birlamchi orxiopeksiyada moyak atrofiyasining umumiy darajasi 1,83% ni, bir bosqichli Fowler - Stivens operatsiyasida 28,1% va ikki bosqichli Fowler - Stivens jarrohligida 8,2% [<https://pubmed.ncbi.nlm.nih.gov/23690511>]. Boshqa kam uchraydigan asoratlarga moyakning qayta ko'tarilishi va urug' chiqarish yo'li arteriyasi shikastlanishi, yara infeksiyasi, choklarning tarqalishi va gematoma kiradi.

**Balog'at yoshidan keyin tushmagan moyaklarni jarrohlik yo'li bilan davolash.** Bir tomonlama chov kriptorxizmi va normal qarama-qarshi moyaklar bilan kasallangan 51 nafar erkakni o'rganishda, ilgari davolanmagan gistologik tekshiruv o'zgaruvchan o'zgarishlarni ko'rsatdi. Taxminan yarmida moyakda turli darajadagi kamolotga ega bo'lgan jinsiy hujayralarning faolligi aniqlangan. Shunisi e'tiborga loyiqliki, intraduktal chastotasi jinsiy hujayrali neoplaziya faqat 2% ni tashkil etdi [<https://pubmed.ncbi.nlm.nih.gov/24840535>].

Komissiya tushmagan moyaklar va xaltada joylashgan normal qarama-qarshi moyaklar bo'lgan postpubertal o'g'il bolalar uchun orxiektomiyani tavsiya qilish bo'yicha konsensusga erishdi.

**Tushilmagan moyak va unumdorlik .** Adabiyotda tushmagan moyaklar va fertillikning buzilishi o'rtasidagi bog'liqlik haqida ko'p ma'lumotlar nashr etilgan [<https://pubmed.ncbi.nlm.nih.gov/15028208>], bu turli omillar, jumladan, yo'qolishi bilan bog'liq bo'lishi mumkin. jinsiy hujayralar va kamolotning buzilishi [<https://pubmed.ncbi.nlm.nih.gov/15028208>].

[//pubmed.ncbi.nlm.nih.gov/11597673](https://pubmed.ncbi.nlm.nih.gov/11597673)], Leydig hujayralari sonining kamayishi va moyak fibrozisi [<https://pubmed.ncbi.nlm.nih.gov/16098371>]. Tushrilmagan moyakli o'g'il bolalarning fertillik qobiliyati pasaygan bo'lsa-da, ularda otalik ko'rsatkichlari nazorat ostidagilar bilan taqqoslanadi. Ikki tomonlama tushmagan moyaklar bilan tug'ilish va otalik darajasi ta'sir qiladi. Fertillik ko'rsatkichlari er-xotindan tug'ilgan bolalar sonini, otalik esa bolani homilador qilishning haqiqiy imkoniyatlarini aks ettiradi [<https://pubmed.ncbi.nlm.nih.gov/25475814>]. Kelajakda fertillikning muhim prognozi - bu operatsiya o'tkaziladigan yosh. Endokrinologik tadqiqotlarga ko'ra, orxiopeksiya ikki yoshda o'tkazilganda, inhibin B darajasi yuqori bo'lgan va follikullarni stimullovchi gormon (FSG) keyingi orxiopeksiya guruhiga nisbatan past bo'lgan, bu erta davolashning afzalligini ko'rsatadi. <https://pubmed.ncbi.nlm.nih.gov/10458417>]. Bundan tashqari, boshqa mualliflar tushmagan moyaklar va jinsiy hujayralar va Leydig hujayralarining yo'qolishi o'rtasidagi bog'liqlikni aniqladilar, bu ham fertillikni saqlab qolish uchun o'z vaqtida orxiopeksiya qilish zarurligini ko'rsatadi [<https://pubmed.ncbi.nlm.nih.gov/19539332>]. Ikki tomonlama tushmagan moyaklar bilan og'rikan bemorlarni o'rganish natijalariga ko'ra, oligozoospermiya 100% va azospermiya 75% hollarda aniqlangan. Ikki tomonlama tushmagan moyaklar muvaffaqiyatli davolanidan so'ng, bemorlarning 75 foizida oligozoospermiya, 42 foizida azospermiya saqlanib qoladi [<https://pubmed.ncbi.nlm.nih.gov/16098371>]. Xulosa qilib aytish mumkinki, tushmagan moyaklar uchun 12 oylikgacha va 18 oydan kechiktirmasdan fertillikni saqlab qolish uchun jarrohlik davolash tavsiya etiladi [<https://pubmed.ncbi.nlm.nih.gov/17645605>].

**Tushirilmagan moyak va saraton.** Moyaklari tushmagan o'g'il bolalarda moyak o'smalari rivojlanish xavfi yuqori. Shu sababli, balog'at yoshida va undan keyin skrining va o'z-o'zini tekshirish tavsiya etiladi [<https://pubmed.ncbi.nlm.nih.gov/15034740>]. Shvetsiyada tushmagan moyak uchun jarrohlik muolajasini o'tkazgan deyarli 17 ming erkak (56 yilda moyak saratoni rivojlangan) ishtirokida kogort tadqiqoti o'tkazildi. Kuzatishning umumiy davomiyligi yiliga 210 ming bemor tashkil etdi. Natijalar shuni ko'rsatdiki, balog'atga yetgunga qadar tushmagan moyaklarni davolash moyak saratoni rivojlanish xavfini kamaytiradi. Uning 13 yoshgacha bo'lgan orxiopeksiyadan keyingi nisbiy xavfi Shvetsiyaning umumiy populyatsiyasiga qaraganda 2,23 baravar yuqori edi, ammo 13 yosh va undan kattaroq davolanganda u 5,4 ga oshdi [<https://pubmed.ncbi.nlm.nih.gov/17476009>].

Tizimli ko'rib chiqish va meta-tahlil mualliflari prepubertal orxiopeksiya moyak saratoni xavfini kamaytirishi mumkin degan xulosaga kelishdi va kriptorxidizmi bo'lgan bolalar uchun erta jarrohlik davolash lozimligini ko'rsatiladi [<https://pubmed.ncbi.nlm.nih.gov/31760506>].

### **2.7. Bemorni tayyorlashga qo'yiladigan talablar:**

- Asosiy tahlil to'plami;
- pediatr va anesteziolog tomonidan tekshiruv;
- Operatsiyadan 4 soat oldin, "ichmaslik, ovqatlanmaslik" rejimi.

### **2.8. Davolash yoki aralashuv samaradorligi ko'rsatkichlari:**

- Yorg'oqda ikkala moyakning joylashishi;
- ikkala moyakning boshlang'ich o'lchamlari;
- operatsiyadan keyin birlamchi jarohatni davolash.

### **3. Protokolni tashkillashdirish ishtirokchilari:**

- 1) tarafdorlar hamkorligidagi muammolar: yo'q.
- 2) Ekspertlar to'g'risidagi malumotlar (maxalliy va chet el mutaxasislari);

Taqrizchilar:

Nosirov A.A.- Tibbiyot fanlari doktori, Toshkent pediatriya tibbiyot instituti fakultet bolalar xirurgiyasi kafedrasida dotsenti.

Dubrov V.I. - Tibbiyot fanlari doktori, Respublika bolalar urologiyasi markazi rahbari, Belarus Respublikasi Sogʻliqni saqlash vazirligining bosh pediatriya urologi

3) Protokolni qayta ishlab chiqish: 3 yildan soʻng (yangi tashxis, davolash, profilaktika va reabilitatsiya usullari kiritilsa);

**Foydalanilgan adabiyotlar roʻyxati:**

1. Undescended testis. Guidelines of European Association of Urology. <https://uroweb.org/guidelines/paediatric-urology/chapter/the-guideline>.
2. Evaluation and Treatment of Cryptorchidism: AUA Guideline. <https://www.auajournals.org/doi/10.1016/j.juro.2014.05.005>.