

**Приложение
к приказу № 180
от «23» июня 2025 года
Министерства здравоохранения
Республики Узбекистан**

**МИНИСТЕРСТВО ЗДРАВООХРАНЕНИЯ И ЗДРАВООХРАНЕНИЯ РЕСПУБЛИКИ
УЗБЕКИСТАН**

МИНИСТЕРСТВО ЗДРАВООХРАНЕНИЯ РЕСПУБЛИКИ УЗБЕКИСТАН

**РЕСПУБЛИКАНСКИЙ УЧЕБНО-ЛЕЧЕБНО-МЕТОДИЧЕСКИЙ ЦЕНТР
НЕОНАТАЛЬНОЙ ХИРУРГИИ ПРИ РЕСПУБЛИКАНСКОМ ПЕРИНАТАЛЬНОМ
ЦЕНТРЕ**

**ОТДЕЛЕНИЕ
НЕОНАТАЛЬНОЙ ХИРУРГИИ**

**НАЦИОНАЛЬНЫЙ КЛИНИЧЕСКИЙ ПРОТОКОЛ
ПО НОЗОЛОГИИ «АНОМАЛИЯ УРАХУСА».**

Ташкент – 2025

«УТВЕРЖДАЮ»

Директор Центра развития профессиональной
квалификации медицинских работников,
Общества детских хирургов
Республики Узбекистан, профессор



Акилов Х.А.

[Handwritten signature in blue ink]

“29” *may* 2025

**НАЦИОНАЛЬНЫЙ КЛИНИЧЕСКИЙ ПРОТОКОЛ
ПО НОЗОЛОГИИ “АНОМАЛИЯ УРАХУСА”**

**НАЦИОНАЛЬНЫЙ КЛИНИЧЕСКИЙ ПРОТОКОЛ
ДИАГНОСТИКИ И ЛЕЧЕНИЯ
ПО НОЗОЛОГИИ «АНОМАЛИЯ УРАХУСА».**

Ташкент - 2025

1. Введение.

Незаращение урахуса это классическая урологическая патология неонатального возраста. Специфическое лечение этой аномалии заключается в хирургическом иссечении во избежание последующих инфекционных осложнений и дегенераций в отдаленной перспективе. Тем не менее эти данные были оспорены в современной литературе. Данный протокол разработан на основе клинических рекомендаций Американской ассоциации детской хирургии www.eapsa.org, Европейской ассоциации детской хирургии <http://www.eupsa.info/>, Российской ассоциации детских хирургов <https://www.radh.py/> получил.

Международная классификация болезней – код НМК(МКБ)-10:

Q 64.4	Аномалия урахуса
	http://mkb-10.com

Дата разработки и пересмотра Протокола: Протокол разработан в 2025 году. Дата пересмотра 2028 г.;

Учреждение, ответственное за разработку национального клинического протокола: Центр повышения квалификации медицинских кадров, Республиканский научно-практический центр малоинвазивной и эндоскопической хирургии у детей (РСПЦМИЭКДВ), Детский национальный медицинский центр.

Участники, внесшие вклад в разработку клинических протоколов и стандартов:

Члены рабочей группы в области детской хирургии по организации процедуры:

- Акилов Х.А.** Доктор медицинских наук, профессор, заведующий отделением хирургии и детской хирургии центра повышения квалификации медицинских кадров. Председатель Общества детских хирургов Республики Узбекистан.
- Абдусаматов Б.З.** Доктор медицинских наук, директор Республиканского научно-практического центра малоинвазивной и эндоскопической детской хирургии (РСПЦМИЭКДВ). Главный детский хирург Министерства здравоохранения Республики Узбекистан.
- Азамходжаев С.Т.** Доктор ТошПТИ – заведующий отделением урологии, детской урологии.
- Рахматуллаев А.А.** Заведующий кафедрой плановой детской хирургии Ташкентского педиатрического медицинского института
- Эргашев Н.Ш.** доктор медицинских наук, заведующий отделением детской хирургии больницы ТашПТИ, профессор
- Асадуллаев Д.Р.** Кандидат наук. - врач отделения неотложной детской хирургии Республиканского научного центра скорой медицинской помощи

Шамсиев Ж.А.	Заведующийотделомпоследипломногообразования
Сапаев ОК	доктор медицинских наук, доцент кафедры детской хирургии, анестезиологии и реаниматологии Ургенчского филиала ТМА
Отамуродов Ф.А.	Доктор медицинских наук, директор Термезского филиала ТМА
Умаров К.М.	Кандидат медицинских наук, врач отделения общей хирургии Детского национального медицинского центра

Списокавторов:

Акилов Х.А.	Доктор медицинских наук, профессор, заведующий отделением хирургии и детской хирургии центра повышения квалификации медицинских кадров. Председатель Общества детских хирургов Республики УЗБЕКИСТАН.
Примов Ф.Ш.	Доктор медицинских наук, доцент кафедры хирургии и детской хирургии Центра повышения квалификации медицинских кадров.
Абдусаматов Б.З.	Доктор медицинских наук, директор Республиканского научно-практического центра малоинвазивной и эндоскопической детской хирургии (РСПЦМИЭКДВ). Главный детский хирург Министерства здравоохранения Республики Узбекистан.
Салимов Ш.Т.	Профессор №1 кафедры общей и детской хирургии ТМА
Азамходжаев С.Т.	Доктор ТошПТИ – заведующий отделением урологии, детской урологии.
Бердиев Э.А.	Ассистент №1 кафедры общей и детской хирургии ТМА
Рахматуллаев А.А.	Заведующий кафедрой плановой детской хирургии Ташкентского педиатрического медицинского института
Алиев М.М.	Профессор кафедры факультативной детской хирургии ТошПТИ
Эргашев Б.Б.	Доктор медицинских наук, профессор кафедры детской хирургии больницы ТошПТИ
Эргашев Н.Ш.	доктор медицинских наук, заведующий отделением детской хирургии больницы ТашПТИ, профессор
Хамраева Ж.	Доктор медицинских наук, профессор кафедры детской хирургии больницы ТошПТИ
Рахматуллаев А.А.	Кандидат наук. Доцент кафедры детской хирургии больницы ТошПТИ
Нарбоев Т.Т.	Доктор медицинских наук Тош – доцент кафедры детской хирургии ФТИ.
Оллоберганов О.Т.	Доктор медицинских наук Тош – доцент кафедры детской хирургии ФТИ.

Асадуллаев Д.Р.	Кандидат наук. - врач отделения неотложной детской хирургии Республиканского научного центра скорой медицинской помощи
Урманов Н.Т.	Заведующий отделением детской неотложной хирургии Республиканского научного центра скорой медицинской помощи
Шамсиев Ж.А.	Заведующий отделом последипломного образования
Атакулов Ж.О.	Доктор медицинских наук, профессор кафедры детской хирургии Самаркандского государственного медицинского университета №1
Мирзакаримов БХ	Доктор медицинских наук, заведующий кафедрой детской хирургии Андижанского медицинского института, профессор.
Сапаев ОК	доктор медицинских наук, доцент кафедры детской хирургии, анестезиологии и реаниматологии Ургенчского филиала ТМА
Отамуродов Ф.А.	Доктор медицинских наук, директор Термезского филиала ТМА
Вахидов А.Ш.	Доктор медицинских наук, профессор кафедры детской хирургии, урологии, анестезиологии и реаниматологии филиала ТМА «Текрмиз»
Эшкobilов Ш.Д.	Кандидат медицинских наук, заместитель директора Детского национального медицинского центра
Умаров К.М.	Кандидат медицинских наук, врач отделения общей хирургии Детского национального медицинского центра
Сафаров А.З.	Врач отделения общей хирургии Детского национального медицинского центра
Абдуазизов М.А.	Врач отделения общей хирургии Детского национального медицинского центра
Насиров М.М.	Врач отделения общей хирургии Детского национального медицинского центра
Худайбергaнoвa А.Б.	Врач отделения общей хирургии Детского национального медицинского центра

Рецензенты:

Юсупов Ш.А.	доктор медицинских наук, профессор, заведующий кафедрой детской хирургии Самаркандского государственного медицинского университета №1
Соколов Ю.Ю.	Доктор медицинских наук, профессор, заведующий кафедрой детской хирургии Российской медицинской академии.

Клинический протокол был обсужден и рекомендован к утверждению на итоговом заседании рабочей группы с профессорами и преподавателями высших

учебных заведений, Ассоциацией детских хирургов Узбекистана, организаторами здравоохранения, врачами областных учреждений.

Руководитель рабочей группы – Акилов Х.А., доктор медицинских наук, профессор, заведующий кафедрой хирургии и детской хирургии центра повышения квалификации медицинских кадров. Председатель Общества детских хирургов Республики Узбекистан рассмотрен и одобрен ученым советом центра профессионального развития медицинских кадров. 30 марта 2023 г., протокол № 5.

Техническая экспертиза и редактирование:

1. Бобокулов И. - Детский национальный медицинский центр
2. Абдурахманов А.А. - Республиканский научно-практический центр детской малоинвазивной и эндоскопической хирургии

Настоящий национальный клинический протокол и стандарт разработаны под руководством заместителя министра здравоохранения Баситхановой Э.И, начальника управления медицинского страхования Алмардонова Ш.К., начальника отдела разработки и внедрения клинических протоколов и стандартов Нуримовой Ш.Р., а также с организационной и практической помощью главного специалиста отдела Джумаевой Г.Т. и ведущего специалиста отдела Рахимовой Н.Ф.

Сокращения, используемые в протоколе:

ЖКТ	желудочно-кишечный тракт
ИВЛ	искусственная вентиляция легких
ИТ	интенсивная терапия
ИФА	иммуноферментный анализ
КЩС	кислотно-щелочное состояние
МВ	механическая вентиляция
МРТ	магнитно-ядерная томография
НСГ	нейросонография
ОАК	общий анализ крови
ОАМ	общий анализ мочи
ОАП	открытый артериальный проток
ОЦК	объем циркулирующей крови
ПЦР	полимеразная цепная реакция
РДС	респираторный дистресс синдром
СРАР	постоянное положительное давление в дыхательных путях
СРБ	С-реактивный белок
СУВ	синдром утечки воздуха
ТБИ	тяжелая бактериальная инфекция
ТТН	транзиторноетапноэ новорожденных
ФГДС	фиброгастродуоденоскопия
ЧД	частота дыхания

ЧСС	частота сердечных сокращении
ЭхоКГ	эхокардиография
Er	эритроциты
FiO2	концентрация подаваемого кислорода
Hb	гемоглобин
Ht	гематокрит
L	лейкоциты

Пользователи настоящего протокола диагноза/нозологрии:

- Детские хирурги;
- Педиатры;
- Врачи – взрослые хирурги;
- Врачи общей практики;
- Организаторы здравоохранения
- Студенты-медики, магистры, ординаторы и аспиранты

Категория пациентов:

Аномалия ухауса и его осложнениями.

Уровень доказательности методов диагностики (диагностических вмешательств).

Рейтинговая шкала (ДД)

ДД	Уровень достоверности доказательств
1	Систематические обзоры контролируемых исследований с использованием эталонного метода или систематические обзоры рандомизированных клинических исследований с использованием метаанализа.
2	Систематические обзоры исследований с контролем референтного метода или некоторых рандомизированных клинических исследований и исследований любого дизайна, за исключением систематических обзоров рандомизированных клинических исследований с использованием метаанализа.
3	Исследования с использованием эталонного метода, которые не контролируются последовательно или не независимы от метода исследования, или нерандомизированные сравнительные исследования, включая когортные исследования.
4	Несравнительные исследования, описание клинического случая
5	Основа механизма действия лечения или мнение эксперта

Уровень доказательности (DD) профилактических, терапевтических и реабилитационных мер

Шкала оценки

ДД	Уровень достоверности доказательств
1	Систематический обзор рандомизированных клинических исследований с использованием метаанализа

2	Систематические обзоры отдельных рандомизированных клинических исследований и исследований любого дизайна, за исключением систематических обзоров рандомизированных клинических исследований с использованием метаанализа.
3	Нерандомизированные сравнительные исследования, включая когортные исследования
4	Несравнительные исследования, описания клинических случаев или серий случаев, исследования «случай-контроль».
5	Основание механизма действия лечения (доклинические исследования) или мнение экспертов

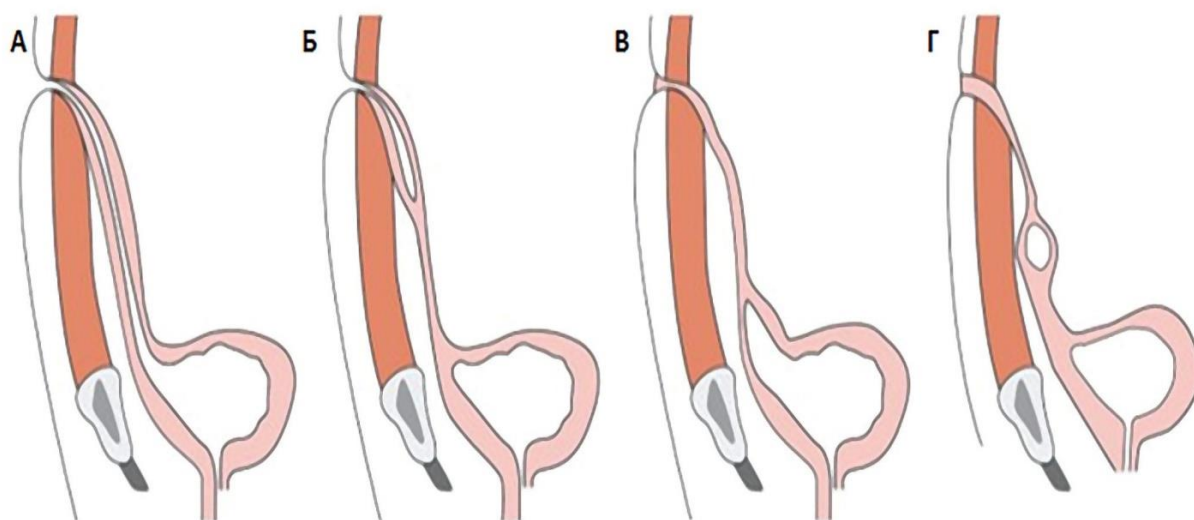
Шкала оценки уровня достоверности рекомендаций по профилактическим, диагностическим, лечебно-реабилитационным мероприятиям (РТТ)

РТТ	Уровень уверенности рекомендаций
А	Сильная рекомендация (все рассмотренные критерии эффективности (результаты) важны, все исследования имеют высокое или удовлетворительное методологическое качество, выводы по интересующим результатам согласованы)
В	Условная рекомендация (некоторые из рассмотренных критериев эффективности (результатов) являются важными, методологическое качество некоторых исследований высокое или удовлетворительное и/или выводы по интересующим результатам не согласованы)
С	Слабая рекомендация (доказательства качества не предоставлены (рассмотренные критерии эффективности (результаты) не важны), методологическое качество всех исследований низкое, а выводы по интересующим результатам не последовательны)

2. Основная часть.

2.1. Введение:

Этиология: Урахус соединяющий во время внутриутробного развития плода мочевой пузырь через пуповину с околоплодными водами, зарастает обычно к моменту рождения ребенка, однако в ряде случаев наблюдается его частичное или полное незаращение. Исходя из этого, выделяют следующие пороки развития урахуса (рис. 1) [7]:



Виды аномалий урахуса: А – пузырно-пупочный свищ; Б – урахусный синус; В – пузырно-урахусный дивертикул; Г – киста урахуса (схема) [12]
 Fig. 1. Types of the urachal anomalies: A – urachal fistula; Б – urachal sinus; В – vesicourachal diverticulum; Г – urachal cyst (diagram) [12]

1. Открытый урахус (пузырно-пупочный свищ) – полное незаращение урахуса, при котором отмечается постоянное выделение мочи из пупка на переднюю брюшную стенку;
2. Урахусный синус (урахо-пупочный свищ) – частичное незаращение урахуса, при котором пузырная часть заращена, а пупочная часть остается открытой, и в результате этого наблюдаются постоянные выделения из пупка;
3. Пузырно-урахусный дивертикул – частичное незаращение урахуса, при котором пузырная часть не заращена, а пупочная часть заращена;
4. Киста урахуса – частичное незаращение урахуса, когда пузырная и пупочная конца заращены, и между ними в средней части остается незаращенным определенный сегмент.

В структуре данных пороков развития частота встречаемости имеет следующие значения: открытый урахус – 47-50%, урахусный синус – 15-18%, киста урахуса – 30%, пузырно-урахусный дивертикул – 3-5%. Аномалии урахуса чаще обнаруживают у взрослых (1:5000), а в детском возрасте намного реже – 1:150 000. При этом данная патология больше распространена среди лиц мужского пола [8-11].

Для диагностики аномалий урахуса применяются различные методы исследования: УЗИ, фистулография, цистография, компьютерная томография (КТ), магнитно-резонансная томография (МРТ) цистоскопия с введением в свищевой ход метиленового синего и обнаружением его в моче.

Основной метод лечения – оперативный (открытое или лапароскопическое иссечение урахуса).

2.2. Общее определение: Урахус – это структура, которая в норме присутствует только в эмбриональном периоде и соединяет верхушку мочевого

пузыря с пупочным канатиком. Примерно на 5-7-м месяцев внутриутробного этапа происходит заращение этого мочевого протока и на его месте формируется средняя пузырная связка.

2. 3. Клиническая классификация:

Пороки развития урахуса подразделяются на 4 типа в зависимости от степени незаращения:

- пупочный свищ;
- киста урахуса;
- пузырно-пупочный свищ;
- дивертикул мочевого пузыря.

3. Методы, подходы и диагностические процессы.

3.1. Диагностические критерии:

Жалобы и анамнез.

Диагностика кисты урахуса основывается на результатах объективного обследования. Для верификации диагноза показано проведение ультразвукового сканирования мочевого пузыря, цистографии или магнитно-резонансной томографии (МРТ). Если в результате обследования сформировался свищевой ход, то выполняется его зондирование и фистулография (рентгенконтрастирование). В рамках комплексного обследования показано проведение общеклинического анализа мочи и крови.

Диагностика заболевания

Постановкой диагноза занимается уролог.

При бессимптомном течении заболевание выявляется случайно при диагностике или лечении других патологий.

Диагностика кисты урахуса состоит из осмотра больного, проведения лабораторных анализов и инструментальных методов исследования.

Лабораторные методы диагностики

Из лабораторных методов диагностики назначают клинический анализ крови и общий анализ мочи. При необходимости назначают дополнительные исследования.

Инструментальные методы

Из инструментальных методов выполняют:

- [УЗИ мочевого пузыря](#) и передней брюшной стенки. Дает возможность подтвердить наличие образования, а также определить его сообщение с мочевым пузырем. Позволяет провести дифференциальную диагностику с другими патологиями.
- Цистографию. Контрастное исследование мочевого пузыря.

- Цистоскопию.
- Фистулографию. Исследование свищевого хода для определения его протяжённости, извитости, связи с мочевым пузырём.
- [КТ](#) и [МРТ мочевого пузыря](#) проводят с целью уточнения диагноза и определения тактики оперативного лечения. МРТ позволяет диагностировать злокачественное новообразование, а КТ присутствие камней в её полости.

При прободении кистозного образования в брюшную полость развивается перитонит. В этой ситуации окончательный диагноз ставят во время диагностической лапароскопии или во время операции.

3. 2. Дифференциальная диагностика:

Дифференциальную диагностику проводят с

- дивертикулом,
- омфалитом,
- кишечным свищом.

4. Тактика лечения:

Киста урахуса — требует незамедлительного лечения, проходящего только в виде оперативного вмешательства. Но если у пациента наблюдается только воспалительный процесс, то [сначала его купируют с помощью ультрафиолетового облучения, а после обрабатывают инфицированные ткани антисептическими препаратами.](https://doct.ru/operatsii/udalenie-kisty-urakhusa.html)

Антибиотикотерапия: Препараты «стартовой» терапии: - цефалоспорины 2-3-го поколения, - аминогликозиды, - аминопенициллины, - макролиды; Препараты «резерва»: - цефалоспорины 3-4-го поколения, - аминогликозиды 2-3-го поколения, - карбапенемы, - рифампицин. В каждом неонатальном отделении должны разрабатываться собственные протоколы по использованию антибиотиков, основанных на анализе спектра возбудителей, вызывающих ранний сепсис.

Обезболивающие: До операции показано инфузионное введение седативных, обезболивающих или миорелаксирующих препаратов: - Диазепам или мидазолам 0,1 мг/кг/час - Тримеперидин 0,1-0,2 мг/кг/час - Фентанил 1-3 мкг/кг /час (для предотвращения симпатической легочной вазоконстрикции в ответ на серьезные внешние воздействия такие, как санация трахеи). - Атракуриума бесилат 0,5мг/кг/час - Пипекурония бромид 0,025мг/кг/час Послеоперационное обезболивание: Внутривенная постоянная инфузия фентанила 5-10мкг/кг/час в сочетании с ацетаминофеном ректально или внутривенно в разовой дозе 10-15 мг/кг 2-3 раза в сутки или метамизолом натрия 5-10 мг/кг 2-3 раза внутривенно. Дозировка анальгетиков и длительность введения подбираются индивидуально в зависимости от выраженности болевого синдрома. При десинхронизации ребенка с аппаратом ИВЛ вводятся седативные препараты: - Мидазоламили диазепам до 0,1 мг/кг/час(с постоянной инфузией).

Следует избегать применения у новорожденных до 35 недель гестации - Фенобарбитал (10-15 мг/кг/сутки) Инфузионная терапия и парентеральное кормление:

- Большинству новорожденных должно быть начато внутривенное введение жидкостей по 70-80 мл/кг в день.
- У новорожденных объем инфузии и электролитов должен рассчитываться индивидуально, допуская 2,4-4% потери массы тела в день (15% в общем) в первые 5 дней
- Прием натрия должен быть ограничен в первые несколько дней постнатальной жизни и начат после начала диуреза с внимательным мониторингом баланса жидкости и уровня электролитов. Если есть гипотензия или плохая перфузия 10-20 мл/кг 0,9% натрия хлорид следует вводить один или два раза.

РАСЧЕТ НЕОБХОДИМОГО ОБЪЕМА ЭЛЕКТРОЛИТОВ Введение натрия и калия целесообразно начинать не ранее третьих суток жизни, кальция с первых суток жизни.

РАСЧЕТ ДОЗЫ НАТРИЯ – Потребность в натрии составляет 2 ммоль/кг/сутки – Гипонатриемия < 125 ммоль/л – Гипернатриемия > 150 ммоль/л, опасно > 155 ммоль/л – 1 ммоль (мЭкв) натрия содержится в 0,58 мл 10% NaCl – 1 ммоль (мЭкв) натрия содержится в 6,7 мл 0,9% NaCl 1 мл 0,9% (физиологического) раствора хлорида натрия содержит 0,15 ммоль Na.

КОРРЕКЦИЯ ГИПОНАТРИЕМИИ (Na < 125 ммоль/л) Объем 10% NaCl(мл) = (135 – Набольшого) × мтела × 0.175

РАСЧЕТ ДОЗЫ КАЛИЯ – Потребность в калии составляет 2 –3 ммоль/кг/сутки – Гипокалиемия < 3,5 ммоль/л, опасно < 3,0 ммоль/л – Гиперкалиемия > 6,0 ммоль/л (при отсутствии гемолиза), опасно > 6,5 ммоль/л (или если на ЭКГ имеются патологические изменения) – 1 ммоль (мЭкв) калия содержится в 1 мл 7,5% KCl – 1 ммоль (мЭкв) калия содержится в 1,8 мл 4% KCl $V(\text{мл } 4\% \text{ KCl}) = \text{потребность в } K^+(\text{ммоль}) \times \text{мтела} \times 2.$

РАСЧЕТ ДОЗЫ КАЛЬЦИЯ – Потребность в Ca⁺⁺ у новорожденных составляет 1-2 ммоль/кг/сутки – Гипокальциемия < 0,62 – 0,75 ммоль/л (недоношенные – ионизированный Ca⁺⁺) – Гиперкальциемия > 1,25 ммоль/л (ионизированный Ca⁺⁺) – 1 мл 10% хлорида кальция содержит 0,9 ммоль Ca⁺⁺ – 1 мл 10% глюконата кальция содержит 0,3 ммоль Ca⁺⁺.

РАСЧЕТ ДОЗЫ МАГНИЯ: – Потребность в магнии составляет 0,5 ммоль/кг/сут – Гипомагниемия < 0,7 ммоль/л, опасно 1,15 ммоль/л, опасно > 1,5 ммоль/л – 1 мл 25% магния сульфата содержит 2 ммоль магния Объем инфузионной терапии может быть очень вариабельным, но иногда превышает 100-150 мл/кг/сут.

Поддерживать необходимый уровень артериального давления с помощью адекватной объемной нагрузки. Восполнение ОЦК при гипотензии рекомендуется проводить 0,9% раствором хлорида натрия по 10-20 мл/кг, если была исключена дисфункция миокарда (коллоидные и кристаллоидные растворы) и инотропных препаратов – дофамин 5-15 мкг/кг/мин, – добутамин 5-20 мкг/кг/мин, – адреналин 0,05-0,5 мкг/кг/мин. Гемостатики Вит К Дицинон Этамзилат натрий По показаниям: Гемо-плазма-альбуминотрансфузия. Другие виды лечения - нет.

4.3. Хирургическое вмешательство: Хирургическое лечение аномалий урахуса требует удаления урахуса по всей его длине, включая каждую медиальную пупочную связку, а также связанную с ней брюшину. Традиционное хирургическое лечение аномалий урахуса включает срединный инфраумбиликальный разрез. Выполнение сегментарной резекции мочевого пузыря является спорным.

Введение медикаментов внутривенно и внутримышечно по рекомендации анатомией медицинских препаратов. После установления диагноза катетеризация пупочных вен противопоказана. Периферический венозный доступ, если нет противопоказаний тогда желателен центральный.

Возможные осложнения

Например:

- присоединение инфекции;
- развитие абсцесса и воспалительного процесса;
- появление свищевого хода;
- прорыв содержимого в брюшную полость, что спровоцирует развитие перитонита;
- перерождение кисты в недоброкачественное образование.

Чтобы предупредить эти осложнения, необходимо своевременно начинать лечение. В таком случае удастся быстро восстановиться после оперативного вмешательства и не переживать о последствиях кисты урахуса. <https://doct.ru/operatsii/udalenie-kisty-urakhusa.html>

Список препаратов (действующие вещества), применяющиеся при лечении:

№	Фармакотерапевтическая группа	ХПН препарата	Способ применения	Уровень доказательности
1	Наркотический анальгетик для купирования боли в послеоперационном периоде.	Морфина гидрохлорид, 1%-1 мл	внутримышечно	Вhttps://lex.uz/docs/6590074 https://www.rlsnet.ru/library/articles/xirurgiya/perecen-ls-primenyaemyx-v-xirurgii-i-intensivnoi-terapii-70
2	Наркотический анальгетик для купирования боли в послеоперационном периоде.	Фентанил 0,005%	внутривенно	Вhttps://lex.uz/docs/6590074 https://www.rlsnet.ru/library/articles/xirurgiya/perecen-ls-primenyaemyx-v-

				xirurgii-i-intensivnoi-terapii-70
3	Анальгетики смешанных движений – в послеоперационном периоде.	Трамадол, 100 мг – 2 мл	внутримышечно	Ahttps://lex.uz/docs/6590074 https://www.rlsnet.ru/library/articles/xirurgiya/perecen-ls-primenyaemyx-v-xirurgii-i-intensivnoi-terapii-70
4	Цефалоспорины 2-го поколения.	Цефуроксим по 750 мг внутривенно и внутримышечно каждые 8 часов.	внутримышечный/внутривенный	Ahttps://lex.uz/docs/6590074 https://www.rlsnet.ru/library/articles/xirurgiya/perecen-ls-primenyaemyx-v-xirurgii-i-intensivnoi-terapii-70
5	Цефалоспорины 3-го поколения.	Цефтазидим, 100 мг/кг каждые 8-12 часов.	внутривенно,	Ahttps://lex.uz/docs/6590074 https://www.rlsnet.ru/library/articles/xirurgiya/perecen-ls-primenyaemyx-v-xirurgii-i-intensivnoi-terapii-70
6	Цефалоспорины 3-го поколения.	Цефтриаксон по 1 г внутривенно и внутримышечно каждые 12 часов.	внутримышечный/внутривенный	Ahttps://lex.uz/docs/6590074 https://www.rlsnet.ru/library/articles/khirurgiya/perecen-ls-primenyaemyx-v-khirurgii-i-intensivnoi-terapii-70
7	Цефалоспорины 3-го поколения.	Цефотаксим, 1 г для приготовления раствора	внутримышечный/внутривенный	Ahttps://lex.uz/docs/6590074 https://www.rlsnet.ru/library/articles/xirurgiya/perecen-ls-primenyaemyx-v-xirurgii-i-intensivnoi-terapii-70

8	Цефалоспорины 3-го поколения.	Цефоперазон по 2–4 г каждые 12 часов.	внутримышечный/внутривенный	Ahttps://lex.uz/docs/6590074 https://www.rlsnet.ru/library/articles/xirurgiya/perecen-ls-primenyaemyx-v-xirurgii-i-intensivnoi-terapii-70
9	Цефалоспорины 4-го поколения.	Цефепим 2 гр.	внутримышечный/внутривенный	Ahttps://lex.uz/docs/6590074 https://www.rlsnet.ru/library/articles/xirurgiya/perecen-ls-primenyaemyx-v-xirurgii-i-intensivnoi-terapii-70
10	Аминогликозиды	Амикацин 10–15 мг/кг	внутримышечный/внутривенный	Bhttps://lex.uz/docs/6590074 https://www.rlsnet.ru/library/articles/xirurgiya/perecen-ls-primenyaemyx-v-xirurgii-i-intensivnoi-terapii-70
11	Фторхинолоны	Ципрофлоксацин, таб. 250 мг-500 мг, раствор для инфузий 0,2%-100 мл	внутримышечный/внутривенный	Ahttps://lex.uz/docs/6590074 https://www.rlsnet.ru/library/articles/xirurgiya/perecen-ls-primenyaemyx-v-xirurgii-i-intensivnoi-terapii-70
12	Нитроимидазолы	Метронидазол 500 мг/100 мл	внутримышечный/внутривенный	Ahttps://lex.uz/docs/6590074 https://www.rlsnet.ru/library/articles/xirurgiya/perecen-ls-primenyaemyx-v-xirurgii-i-intensivnoi-terapii-70
13	Азоловое противогрибковое средство	Флуконазол 2 мг/мл	внутрь, внутривенно	Bhttps://lex.uz/docs/6590074 https://www.rlsnet.ru/library/articles/xirurgiya/

				perecen-ls-primenyaemyx-v-xirurgii-i-intensivnoi-terapii-70
14	Антисептик, для обработки кожи и дренажных систем.	Повидон-йод 10% раствор	Сёкин внутривенно, лёкин более 60 минут.	Ahttps://lex.uz/docs/6590074 https://www.rlsnet.ru/library/articles/xirurgiya/perecen-ls-primenyaemyx-v-xirurgii-i-intensivnoi-terapii-70
15	Антисептик	Этанол 70% раствор	внутривенно	Bhttps://lex.uz/docs/6590074 https://www.rlsnet.ru/library/articles/xirurgiya/perecen-ls-primenyaemyx-v-xirurgii-i-intensivnoi-terapii-70

Список дополнительных препаратов(с вероятностью использования менее 100%):

1- таблица

Не т	Фармакотерапевтическая группа	ХПН препарата	Способ применения	Уровень доказательности
1	Антисекреторный препарат является ингибитором протонной помпы	Омепразол.	в/в	Ahttps://lex.uz/docs/6590074 https://www.rlsnet.ru/library/articles/xirurgiya/perecen-ls-primenyaemyx-v-xirurgii-i-intensivnoi-terapii-70
2	Кровоостанавливающий препарат	Этамизилат, раствор для инъекций 12,5%-2 мл	Внутривенно, внутримышечно за час до операции.	Bhttps://lex.uz/docs/6590074 https://www.rlsnet.ru/library/articles/xirurgiya/perecen-ls-primenyaemyx-v-xirurgii-i-intensivnoi-terapii-70

				primenyaemyx-v-xirurgii-i-intensivnoi-terapii-70
4	Правильно действующий антикоагулянт (для профилактики тромбов)	Гепарин 5000-1000-2000 МЕ/ч	250-500 мг	Ahttps://lex.uz/docs/6590074 https://www.rlsnet.ru/library/articles/xirurgiya/perecen-ls-primenyaemyx-v-xirurgii-i-intensivnoi-terapii-70
5	Диуретики	Фуросемид, 20-40 мг, раствор для инъекций 1%-2 мл	в вену	Ahttps://lex.uz/docs/6590074 https://www.rlsnet.ru/library/articles/xirurgiya/perecen-ls-primenyaemyx-v-xirurgii-i-intensivnoi-terapii-70
6	Вопросо компонентах	Эритроцитарная масса по инструкции	Внутри Вени тихо	Ahttps://lex.uz/docs/6590074 https://www.rlsnet.ru/library/articles/xirurgiya/perecen-ls-primenyaemyx-v-xirurgii-i-intensivnoi-terapii-70
7	Компоненты крови	Свежезамороженная плазма согласно инструкции.	Внутривенно , подкожно, внутримышечно,	Ahttps://lex.uz/docs/6590074 https://www.rlsnet.ru/library/articles/xirurgiya/perecen-ls-primenyaemyx-v-xirurgii-i-intensivnoi-terapii-70

Госпитализация. Показания к госпитализации: требует незамедлительного госпитализация новорожденного в хирургический стационар после установленного диагноза.

7. Организационные аспекты протокола:

7.1 Сведения об отсутствии конфликта интересов – отсутствуют.

7.2. Информация экспертов (специалистов республики и зарубежных стран):

Эргашев Н. Ш., заведующий кафедрой детской хирургии Ташкентского педиатрического медицинского университета

7.3. Включение условий для пересмотра протокола: Протокол будет пересмотрен через 3 или 5 лет после его разработки или когда станут доступны новые методы с уровнем доказательности;

7.4. Список использованной литературы (ссылки на источники, указанные в тексте отчета, обязательны):

Литература

1. Araki M, Saika T, Araki D et al. Laparoscopic management of complicated urachal remnants in adult. *World J Urol* 2012; 30: 647–50.
2. Ashley R, Inman B, Routh J et al. Urachal anomalies: a longitudinal study of urachal remnants in children and adults. *J Urol* 2007; 178: 1615–8.
3. Berman SM, Tolia BM, Laor E. Urachal remnants in adults. *Urology* 1988; 31: 17–21.
4. Campbell Begg R. The Urachus: its anatomy, histology and development. *J Anat* 1930; 64: 170–83.
5. Castanheira de Oliveira M, Vila F, Versos R et al. Laparoscopic treatment of urachal remnants. *Actas Urol Esp* 2012; 36: 320–4.
6. Castillo OA, Vitagliano G, Olivares R, Sanchez-Salas R. Complete excision of urachal cyst by laparoscopic means: a new approach to an uncommon disorder. *Arch Esp Urol* 2007; 60: 607–11.
7. Cutting CW, Hindley RG. Laparoscopic management of complicated urachal remnants. *BJU int* 2005; 96: 1417–21.
8. Ekwueme KC, Parr NJ. Infected urachal cyst in an adult: a case report and review of the literature. *Cases J* 2009; 2: 6422.
9. Flanagan DA, Mellinger JD. Urachal-sigmoid fistula in an adult male. *Am Surg* 1998; 64: 762–3.
10. Fode M, Pedersen GL, Azawi N. Symptomatic urachal remnants: Case series with results of a robot-assisted laparoscopic approach with primary umbilicoplasty. *Scand J Urol* 2016; 50 (6): 463–7.
11. Gopalan A, Sharp DS, Fine SW et al. Urachal carcinoma: a clinicopathologic analysis of 24 cases with outcome correlation. *Am J Surg Pathol* 2009; 33: 659–68.
12. Huang C, Luo C, Chao H et al. Urachal anomalies in children: experience at one institution. *Chang Gung Med J* 2003; 26: 412–6.
13. Joung HJ, Han DY, Kwon WA. Laparoscopic Management of Complicated Urachal Remnants. *Chonnam Med J* 2013; 49: 43–7.

14. Kim D, Lee J, Park S et al. Initial experience with robotic-assisted laparoscopic partial cystectomy in urachal diseases. *Korean J Urol* 2010; 51: 318–22.
15. Kumar K, Mehenna D. Injury of urachal diverticulum due to laparoscope port: fcase report, literature review and recommendations. *J Med Cases* 2015; 6 (1): 1–5.
16. Little D, Shah S, St Peter S et al. Urachal anomalies in children: the vanishing relevance of the preoperative voiding cystourethrogram. *J Pediatr Surg* 2005; 40:1874–6.
17. Mazzucchelli R, Scarpelli M, Montironi R. Mucinous adenocarcinoma with superficial stromal invasion and villous adenoma of urachal remnants: a case report. *J Clin Pathol* 2003; 56: 465–7.
18. Moore KL. *The developing human: Clinically oriented embryology*. 2nd ed. Philadelphia: WB Saunders Company, 1977; 307–9.
19. Patrzyk M, Glitsch A, Schreiber A et al. Single-incision laparoscopic surgery as an option for the laparoscopic resection of an urachal fistula: first description of the surgical technique. *Surg Endosc* 2010; 24: 2339–42. *Pediatrics. Consilium Medicum* 2018 | NO. 3 83 A.A.Gusev et al. / *Pediatrics (Suppl. Consilium Medicum)*. 2018; 3: 80–84. рис. 6. объемное образование, выявленное при ревизии брюшной полости. рис. 7. удаление тела кисты. рис. 8. этапы операции.
20. Pedro PJ, Edgar V, Carlos R, Amilcar S. Urachal abscess clinically mimicking a malignancy. *Clin Exp Pathol* 2012; 4 (1): 154.
21. Rapoport D, Alison R, Goshko V et al. Urachal-Sigmoid Fistula Associated with Diverticular Disease. *Canadian Urol Association J* 2007; 1: 52–4.
22. Trondsen E, Reiertsen O, Rosseland A. Laparoscopic excision of urachal sinus. *Eur J Surg* 1993; 159: 127–8.
23. Whitehead A, Arthur LG, Prasad R. Laparoscopic vs Open Excision of Urachal Remnants in Children. *J Surgery* 2015; 2 (2): 3.
24. Widni EE, Höllwarth ME, Haxhija EQ. The impact of preoperative ultrasound on correct diagnosis of urachal remnants in children. *J Pediatr Surg* 2010; 45: 1433–7.
25. Yalawar RS, Khanapur R, Patil LS et al. Infected urachal sinus presenting as infraumbilical mass: A Case report and review of literature. *IOSR J Dental Med Sci* 2014; 13 (8): 12–5.
26. Yiee JH, Garcia N, Baker LA et al. A diagnostic algorithm for urachal anomalies. *J Pediatr Urol* 2007; 3: 500–4.
27. Корейба К.А. Осложненное течение кисты урахуса. *Казанский мед. журн.* 2007; 88 (3): 277–8. / Koreiba K.A. Oslozhnennoe techenie kisty urahusa. *Kazanskij med. zhurn.* 2007; 88 (3): 277–8. [in Russian]
28. Куц Н.Л., Пугачев А.Г., Москаленко В.З. Хирургия пороков почек и мочевых путей у детей. Киев: Здоров'я, 1978. / Kush N.L., Pugachev A.G., Moskalenko V.Z. *Hirurgiya porokov pochek i mochevyh putej u detej.* Kiev: Zdorov'ya, 1978. [in Russian]
29. Ольшанецкий А.А., Новоскольцева И.Г., Левина В.П. и др. Нагноение кисты урахуса. *Хірургія України.* 2014; 2: 121–4. / Ol'shanetskii A.A., Novoskol'tseva I.G., Levina V.P. i dr. *Nagnoenie kisty urakhusa.* *Khirurgiia Ukraini.* 2014; 2: 121–4. [in Russian]