

Приложение
к приказу № 180
от «23» июня 2025 года
Министерства здравоохранения
Республики Узбекистан

**МИНИСТЕРСТВО ЗДРАВООХРАНЕНИЯ РЕСПУБЛИКИ
УЗБЕКИСТАН
РЕСПУБЛИКАНСКИЙ СПЕЦИАЛИЗИРОВАННЫЙ НАУЧНО-
ПРАКТИЧЕСКИЙ МЕДИЦИНСКИЙ ЦЕНТР ТРАВМАТОЛОГИИ И
ОРТОПЕДИИ**

**НАЦИОНАЛЬНЫЙ КЛИНИЧЕСКИЙ ПРОТОКОЛ
ПО НОЗОЛОГИИ «ВРОЖДЕННАЯ МЫШЕЧНАЯ
КРИВОШЕЯ»**

Ташкент – 2025

«СОГЛАСОВАНО»
Директор Республиканского
специализированного научно-
практического медицинского центра

травматологии и ортопедии

М.Э.Ирисметов



_____ 2025 год

**НАЦИОНАЛЬНЫЙ КЛИНИЧЕСКИЙ ПРОТОКОЛ
ПО НОЗОЛОГИИ «ВРОЖДЕННАЯ МЫШЕЧНАЯ
КРИВОШЕЯ»**

Ташкент - 2025

Оглавление:

1.	Диагностика и лечение врожденной мышечной кривошеи	5-стр
2.	Медицинское вмешательство при врожденной мышечной кривошее	23-стр
3.	Профилактика и реабилитация врожденной мышечной кривошеи	29-стр

**НАЦИОНАЛЬНЫЙ КЛИНИЧЕСКИЙ ПРОТОКОЛ
ДИАГНОСТИКИ И ЛЕЧЕНИЯ ПО НОЗОЛОГИИ
«ВРОЖДЕННАЯ МЫШЕЧНАЯ КРИВОШЕЯ»**

Ташкент – 2025

1. Вводная часть.

Настоящий клинический протокол включает в себя рекомендации по диагностике, лечению и профилактике пациентов с врожденной мышечной кривошеей. Основу при разработке данного протокола составили публикации в русскоязычных изданиях и информация из базы данных PubMed (MEDLINE).

Код(ы) по МКБ-10:

МКБ-10/11	
Q-68.0/ LA62	Название: Врожденная мышечная кривошея
Скачать (ссылка с МКБ)	https://mkb-10.com/index.php?pid=16482 https://icd.who.int/ct/icd11_mms/en/release

Дата разработки и пересмотра протокола:

Данный протокол был разработан в 2025 году, пересмотр протокола 2028 год;

Ответственное учреждение по разработке данного клинического протокола и стандарта:

Республиканский специализированный научно-практический медицинский центр травматологии и ортопедии

Список членов мультидисциплинарной рабочей группы:

Ф.И.О.	Место работы, звание и должность
1. Каримов М.Ю.	Заведующий кафедрой ТМА, д.м.н., проф.
2. Худойбердиев К.Т.	Заведующий кафедрой АндГМИ, д.м.н., проф.
3. Ходжанов И.Ю.	Заведующий отделением РСНПМЦТиО, д.м.н., проф.
4. Каримов Х.М.	Доцент кафедры ЦРМНМР, к.м.н.
5. Валиев Э.Ю.	Заведующий отделением РНЦНСМП, д.м.н., проф.

Список авторов:

Ф.И.О.	место работы, звание и должность
1. Джураев А.М.	– д.м.н., проф, руководитель отделения детской ортопедии и травматологии РСНПМЦТО
2. Рахматуллаев Х.Р.	– к.м.н., старший научный сотрудник отделения детской ортопедии и травматологии РСНПМЦТО
3. Алимов А.П.	– д.м.н., руководитель отделения травматологии РСНПМЦТО

Рецензенты:

Ф.И.О.	место работы, звание и должность
1. Тиляков А.Б.	– д.м.н., директор Республиканского центра детской ортопедии
2. Хужаназаров И.Э.	– д.м.н., заведующий кафедрой травматологии и ортопедии,

Клинический протокол был обсужден на Учёном совете РСНПМЦ ТО. Протокол заседания №01 от 16.01.2025 года.

Техническая экспертная оценка и редактирование:

1. М.М.Салиев – заместитель директора РСНПМЦ ТО по научной работе
2. А.Р.Хошимов – ассистент кафедры травматологии и ортопедии ЦППКМР

Настоящий национальный клинический протокол и стандарт разработаны под руководством заместителя министра здравоохранения Баситхановой Э.И, начальника управления медицинского страхования Алмардонова Ш.К., начальника отдела разработки и внедрения клинических протоколов и стандартов Нуримовой Ш.Р., а также с организационной и практической помощью главного специалиста отдела Джумаевой Г.Т. и ведущего специалиста отдела Рахимовой Н.Ф.

Сокращения, используемые в протоколе:

ГКСМ	– грудино-ключично-сосцевидная мышца
ШОП	- шейный отдел позвоночника
МСКТ	– мультиспиральная компьютерная томография
МРТ	– магнитно-резонансная томография
ЛФК	– лечебная физкультура
ЭНМГ	– электронейромиография
УЗИ	– ультразвуковые исследования
ЭКГ	– электрокардиография
ОМДМЦ	– областной многопрофильный детский медицинский центр
РМО	– районное медицинское объединение

Пользователи протокола по данной нозологии:

Ортопеды, рентгенологи, невропатологи, педиатры, врачи общей практики, физиотерапевты, реабилитологи, анестезиологи-реаниматологи, студенты медицинских вузов, ординаторы, магистры.

Категория пациентов в данной нозологии:

Больные с врожденной мышечной кривошеей

Шкала оценки уровней достоверности доказательств (УДД) для методов диагностики (диагностических вмешательств):

УДД	Расшифровка
1	Систематические обзоры исследований с контролем референсным методом или систематический обзор рандомизированных клинических исследований с применением мета-анализа
2	Отдельные исследования с контролем референсным методом или отдельные рандомизированные клинические исследования и систематические обзоры исследований любого дизайна, за исключением рандомизированных клинических исследований с применением мета-анализа
3	Исследования без последовательного контроля референсным методом или исследования с референсным методом, не являющимся независимым от исследуемого метода или нерандомизированные сравнительные исследования, в том числе когортные исследования
4	Несравнительные исследования, описание клинического случая
5	Имеется лишь обоснование механизма действия или мнение экспертов

Шкала оценки уровней достоверности доказательств (УДД) для профилактических, лечебных, реабилитационных вмешательств

УДД	Расшифровка
1	Систематический обзор РКИ с применением мета-анализа
2	Отдельные РКИ и систематические обзоры исследований любого дизайна, за исключением РКИ с применением мета-анализа
3	Нерандомизированные сравнительные исследования, в т.ч. когортные исследования
4	Несравнительные исследования, описание клинического случая или серии случаев, исследования «случай-контроль»
5	Имеется лишь обоснование механизма действия вмешательства (доклинические исследования) или мнение экспертов

Шкала оценки уровней убедительности рекомендаций (УУР) для профилактических, диагностических, лечебных, реабилитационных вмешательств

УУР	Расшифровка
А	Сильная рекомендация (все рассматриваемые критерии эффективности (исходы) являются важными, все исследования имеют высокое или удовлетворительное методологическое качество, их выводы по интересующим исходам являются согласованными)
В	Условная рекомендация (не все рассматриваемые критерии эффективности (исходы) являются важными, не все исследования имеют высокое или удовлетворительное методологическое качество и/или их выводы по интересующим исходам не являются согласованными)
С	Слабая рекомендация (отсутствие доказательств надлежащего качества (все рассматриваемые критерии эффективности (исходы) являются неважными, все исследования имеют низкое методологическое качество и их выводы по интересующим исходам не являются согласованными)

2. Основная часть.

2.1. Введение:

Клинический термин «кривошея» происходит от двух латинских слов: *tortum collum*, что означает искривленную шею. Врожденная кривошея определяется как контрактура или фиброз кивательной мышцы с одной стороны, приводящий к гомолатеральному наклону и контралатеральной ротации лица и подбородка. Врожденная мышечная кривошея занимает третье место среди врожденной патологии опорно-двигательного аппарата после врожденного вывиха бедра и косолапости. По результатам исследований ряда зарубежных авторов, частота встречаемости врожденной мышечной кривошеи от 0,4 до 1,9 %. <https://www.ncbi.nlm.nih.gov/books/NBK549778/>.

2.2. Определение:

Под врожденной мышечной кривошеей следует понимать неправильное положение головы, обусловленное несоответствием длины одной из грудино-ключично-сосцевидных мышц (очень редко двух) и шейного отдела позвоночника. Недостаточная длина грудино-ключично-сосцевидной мышцы возникает вследствие ее врожденного недоразвития и последующих изменений, происходящих во время родового акта и после него под влиянием внешних причин, увеличивающих ее неполноценность, которая заключается в замедлении или прекращении роста мышцы в длину и в частичной или полной утрате функции. Недостаточная длина грудино-ключично-сосцевидной мышцы вызывает наклон головы в сторону укороченной мышцы и поворот в противоположную сторону, что сопровождается изменениями позвоночника, лица, черепа и ключиц.

<https://www.ilizarov-journal.com/jour/article/view/2001/2028>

2.3. Клиническая классификация врожденной мышечной кривошеи

- Идиопатическая мышечная кривошея
- Аплазия ГКСМ
- Аномалия других мышц шеи

<https://journals.eco-vector.com/turner/issue/view/8186>

3. Методы, подходы и процедуры диагностики:

3.1. Диагностические критерии:

Диагноз ставиться на основании анамнеза, клинических и инструментальных исследований.

<https://journals.eco-vector.com/turner/issue/view/8186>

Жалобы, анамнез и физикальное обследование

Жалобы:

на наклон головы в бок, асимметрию лица, наличие натянутого мышечного тяжа в области шеи

Анамнез:

Патология врожденная, после рождения отмечается наличие припухлости – «опухоли» в надключичной области с пораженной стороны, видимая при осмотре. Врачу необходимо уточнить у родителей время выявления деформации, а также, какие диагностические и лечебные мероприятия проведены с тех пор.

<https://journals.eco-vector.com/turner/issue/view/8186>

Физикальное обследование:

При выявлении мышечной кривошеи у новорожденных необходимо обратить внимание на следующие симптомы:

1. Наклон головы в сторону измененной мышцы – при подозрении на наличие кривошеи, нужно устранить наклон головы, если последняя возвращается в то же положение, а подбородок поворачивается в здоровую сторону, удаётся на ощупь определить изменение грудинно-ключично-сосцевидной мышцы.

2. Асимметрия лица – небольшое, иногда едва заметное уплощение лица на пораженной стороне.

3. Уплощение затылка со здоровой стороны – что определяется пальпацией и визуально.

4. Асимметрия кожных складок шеи, разная их глубина, асимметрия по количеству.

5. Утолщение части или всей грудинно-ключично-сосцевидной мышцы, часто мышца на всем протяжении очень плотна, безболезненна при пальпации.

6. Грудинно-ключично-сосцевидная мышца не утолщена, не напряжена, но натянута

(3). <https://journals.eco-vector.com/turner/issue/view/8186>

Лабораторные исследования:

Патогномоничные кривошеей лабораторные тесты отсутствуют. Они могут проводиться на этапе подготовки к операции.

Инструментальные исследования:

Обязательный метод обследования

2В

Рекомендуется рентгенография шейного отдела позвоночника в двух проекциях для выявления изменений в костной структуре и дифференциальной диагностики кривошеи

Проводится после 6 месяцев для исключения врожденной аномалии шейного отдела позвоночника. В прямой проекции оцениваются углы деформации позвоночника во фронтальной плоскости для определения степени деформации, а также наличие клиновидных позвонков, сращение дуг позвонков.

2В

Рекомендуется ультразвуковое исследование грудино-ключично-сосцевидных мышц

Применение ультразвукового исследования в диагностике врожденной мышечной кривошеи у детей позволяет расширить возможности неинвазивной визуализации. При ультрасонографическом исследовании можно получить данные о состоянии грудино-ключично-сосцевидной мышцы: о её размере, длине, толщине, плотности и структуральных изменениях (состояние мышцы - не перерождена ли в сухожилие или в рубцовую ткань или же есть ли инфильтрация типа гематомы).

В норме с обеих сторон грудино-ключично-сосцевидная мышца представлена одинаковыми размерами по толщине, длине и ширине. Структура мышцы представляет однородной, в толще мышцы не визуализируются поперечные или продольные тяжи. В норме грудино-ключично-сосцевидная мышца прикрепляется двумя ножками, которые имеют одинаковые размеры.

У больных с врожденной мышечной кривошеей патологические признаки выглядят с утолщением, уплотнением, укорочением, а иногда гипоплазией мышцы. Ультрасонографическая картина уплотнения наблюдается у детей с наличием напряжения в мышце. У детей младшего возраста при ультразвуковой диагностике обнаруживается диффузное расширение с однородной или неоднородной структурой мышцы или с наличием кистозных включений. У детей старшего возраста и у нелеченых больных картина выглядит с наличием фиброзного тяжа в толще мышцы, утолщением и укорочением её.

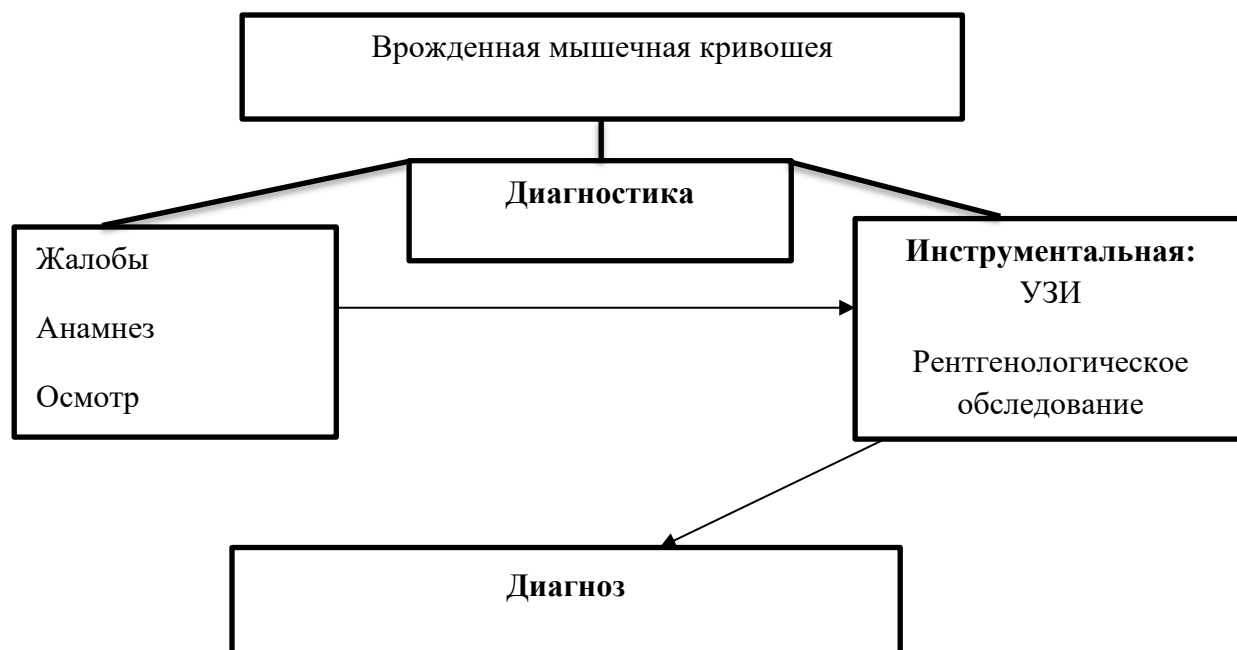
Дополнительные методы обследования

4D

Рекомендуется МСКТ и МРТ позвоночника при подозрении на наличие врожденных аномалий позвонков и спинного мозга.

3.2. Диагностический алгоритм:

Алгоритм диагностики врожденной мышечной кривошеи



<https://cyberleninka.ru/article/n/differentsialnaya-diagnostika-krivoshei-u-detey-pervogo-goda-zhizni>

3.3. Дифференциальный диагноз и обоснование дополнительных исследований:

Проводится с деформациями шеи другой этиологии (3,26).

Диагноз	Обоснование для дифференциальной диагностики	Обследования	Критерии исключения диагноза
Врожденная мышечная кривошея	Клинический осмотр, УЗИ мышц шеи, Рентгенография шеи	Клинический осмотр, УЗИ мышц шеи, Рентгенография шеи	Для врожденной мышечной кривошеи характерно преимущественное поражение ГКСМ. В анамнезе тяжелые роды. Клинически отмечается наклон головы в пораженную сторону, поворот в противоположную сторону. Выраженное укорочение и напряжение ГКСМ. Ограничение движений головы. Имеется асимметрия лица. Рентгенологические изменения отсутствуют.
Глазная кривошея	Клинический осмотр, УЗИ мышц шеи, Рентгенография шеи, консультация	Клинический осмотр, УЗИ мышц шеи, Рентгенография шеи,	Со стороны мышц шеи и шейного отдела позвоночника изменения отсутствуют. Положение головы нормальное. Укорочение и напряжение

	окулиста	консультация окулиста	ГКСМ отсутствуют. Имеются паралич двигательных нервов, нистагм, возможно наличие косоглазия
Клиновидные позвонки	Клинический осмотр, УЗИ мышц шеи, Рентгенография шеи	Клинический осмотр, УЗИ мышц шеи, Рентгенография шеи	Со стороны мышц шеи, укорочение и напряжение ГКСМ отсутствуют. Укорочение и напряжение ГКСМ отсутствуют. Имеется только наклон головы в сторону. Ограничение наклона в противоположную сторону отсутствует. Может наблюдаться асимметрия лица. Рентген - аномалия развития шейных позвонков, клиновидные позвонки.
Синдром Клиппель - Фейля	Клинический осмотр, УЗИ мышц шеи, Рентгенография шеи	Клинический осмотр, УЗИ мышц шеи, Рентгенография шеи	Со стороны мышц шеи, укорочение и напряжение ГКСМ отсутствуют. Укорочение и напряжение ГКСМ отсутствуют. Резкое ограничение движений. Асимметрия лица отсутствует. Низкая посадка головы, она как бы втянута в плечи.
Синдром Шерешевского - Тернера	Клинический осмотр, УЗИ мышц шеи, Рентгенография шеи, консультация невропатолога, генетика	Клинический осмотр, УЗИ мышц шеи, Рентгенография шеи, консультация невропатолога, генетика	Хромосомное заболевание, половой инфантилизм, крыловидная шея. Со стороны мышц шеи и шейного отдела позвоночника изменения отсутствуют. Ограничен наклон головы.
Болезнь Гризеля	Клинический осмотр, УЗИ мышц шеи, Рентгенография шеи, консультация ЛОР-врача	Клинический осмотр, УЗИ мышц шеи, Рентгенография шеи, консультация ЛОР-врача	В анамнезе острый воспалительный процесс в зеве, носоглотке. Наблюдается наклон головы. Резкое ограничение всех видов движения шеи, болезненные. Рентгенологически отмечается подвывих атланта.

4. Тактика лечения на амбулаторном уровне:

Общие принципы лечения

Выбор метода лечения пациентов с врожденной мышечной кривошеей зависит от многих факторов (возраст, степень деформации, наличие сопутствующих патологий, доступность лечебных мероприятий, квалификация медицинского персонала и т.д.) и

решается отдельно для каждого индивидуального случая. Вместе с тем, имеются проверенные международным опытом общие рекомендации, соблюдение которым обеспечивает преемственность и эффективность терапии. Лечение врожденной мышечной кривошеи до 2-х лет – консервативное, которое проводится в амбулаторных условиях. Лечение врожденной мышечной кривошеи старше 2-х лет – преимущественно оперативное в стационарных условиях, при наличии противопоказаний к операции – консервативное.

4.1. Немедикаментозное лечение

Консервативное лечение включает: лечебный массаж шейного отдела позвоночника, физиотерапевтические методы.

Рекомендуемая схема ЛФК:

- Растяжение мышцы в боковом положении, поддерживаемое подушкой. Затронутая сторона должна быть на подушке.
- Осанка должна контролироваться в колясках, автокресле и качелях (с помощью U-образной подушки или одеяла, чтобы держать шею в нейтральном положении).
- Активные упражнения - вращения в положении лежа, сидя или лежа с использованием игрушек, ярких предметов и звуков, чтобы привлечь внимание младенца в нужную сторону.
- Пассивное шейное вращение.
- Специальные гимнастические упражнения (применяются после массажа).

Начиная с 3-х месячного возраста, больным назначается электрофорез с йодистым калием. Йодистый калий способствует улучшению кровообращения, уменьшает плотность соединительной ткани, оказывает рассасывающее действие. Мышцы становятся более растяжимыми, тем самым помогает для проведения массажа и лечебной физкультуры. Биологический эффект процедур заключается в рассасывающем действии и активизации крово- и лимфообращения.

В целях предупреждения развития рубцов и сращений, благоприятного влияния на трофику тканей (особенно грудино-ключично-сосцевидной мышцы) используются парафиновые аппликации. Рекомендуется ношение шин типа воротника Шанца.

4.2. Медикаментозное лечение:

Не предусмотрено

4.3 Оперативное лечение

Показания к операции: неэффективность консервативного лечения. Оперативный метод лечения применяется у детей после безуспешности консервативного лечения, у нелеченых и у детей после 2-х летнего возраста.

Противопоказания к операции:

- анемия тяжелой степени
- некомпенсированные соматические заболевания

- эпилепсия
- кахексия

Основными этапами операции при врожденной мышечной кривошее являются пересечение ножек грудино-ключично-сосцевидной мышцы и наружного и глубокого листков поверхностной фасции и рассечение части поверхностной фасции в боковом треугольнике шеи.

Дооперационное лабораторное обследование:

Лабораторные и функциональные обследования:

- общий анализ крови;
- общий анализ мочи;
- анализ крови на группу и резус-фактор;
- коагулограмма
- биохимическое исследование крови
- исследование крови на RW;
- Гепатит В Экспресс-метод
- Гепатит С Экспресс-метод
- ЭКГ.

Консультация специалистов: педиатра, терапевта, невролога, ЛОР, окулиста и других специалистов по показаниям.

Анестезиологическое обеспечение.

Больной осматривается врачом-анестезиологом-реаниматологом после проведенного лабораторного и функционального обследования. По показаниям согласовывается проведение дополнительного обследования, консультирования смежными специалистами, выполнение подготовительных лечебных мероприятий.

Рекомендуемым видом анестезии является внутривенный наркоз.

Предоперационная подготовка больного.

Опорожнение кишечника и санация кожи области разрезов проводится по общепринятой в хирургии методике.

За 2 часа до начала операции, для предупреждения инфекционных осложнений со стороны легких и операционных ран, назначается одно из антибактериальных средств широкого спектра в пределах возрастных доз.

Положение больного во время операции.

Больного укладывают на операционный стол на спину. Под область лопаток подкладывают плоскую плотную подушку толщиной 5-7 см для того, чтобы голова отклонилась несколько назад и более сильно натянулась укороченная грудино-ключично-сосцевидная мышца.

Техника операции:

Обработка операционного поля стандартными антисептиками.

Методика операции осуществляется следующим образом. После подготовки операционного поля, делают кожный разрез параллельно кожным складкам шеи на 1-2 см выше ключицы. Длина его зависит от возраста больного, но в среднем равняется 3-5 см. Послойно рассекают ткани до обнажения ножек грудино-ключично-сосцевидной мышцы, подводят под них зонд Кохера, чтобы изолировать эти ножки на протяжении нескольких сантиметров, и под зондом послойно их пересекают. Ножки пораженной грудино-ключично-сосцевидной мышцы бывают резко изменены: беловатого цвета, напоминающего цвет сухожилия очень плотны на ощупь, они резко отличаются от окружающих тканей. После тщательного гемостаза осматривают всю рану и дополнительно пересекают все натянутые тяжи (добавочные ножки мышцы и если имеется натяжение, то и задний листок поверхностной фасции). После этого рану зашивают, накладывают асептическую повязку.

Особенности операции у взрослых: проводится рассечение поверхностного и глубокого листка шейной фасции в боковом треугольнике шеи, продольное пересечение собственной фасции грудино-ключично-сосцевидной мышцы по типу "снятия корки банана". В зависимости от степени мышечной кривошеи производится резекция мышцы длиной от 2,0 см до 6,0 см.

4.4. Дальнейшее ведение:

Послеоперационное ведение

После завершения операции больной остаётся в интенсивной палате до пробуждения. Затем проводятся необходимые мероприятия интенсивной терапии для стабилизации показателей крови, сердечно-сосудистой, дыхательной и обменной систем. При благоприятном течении и отсутствии каких-либо осложнений период интенсивной терапии составляет 1-2 часа. Больному одевается воротник Шанца или аналогичные фиксаторы шеи в положении коррекции. Первые сутки после операции больной находится в положении лежа на спине. Затем разрешают делать больному периодические повороты на бок.

Контроль операционной раны, включающий смену пластырей, которые закрываются стерильными салфетками и пластырем, осуществляют на 2-е сутки; полностью снимают повязки на 10 - 14 сутки после операции. На следующий день больному разрешается подниматься в постели. Лечебная физическая культура и дыхательная гимнастика с 2-3-го дня после операции.

Особенности послеоперационного ведения у взрослых: ношение воротника-шины до 8 недель с ранними движениями головой, направленные на коррекцию деформации.

При наличии признаков дегенеративно-дистрофических заболеваний в шейной области - соответствующие лечебные мероприятия.

Послеоперационный лабораторный мониторинг

Общий анализ крови по показаниям с целью контроля уровня гемоглобина (если была интраоперационная кровопотеря) и воспалительных изменений крови (при наличии проблем с операционной раной) до появления положительной динамики (в последующем - по показаниям).

Биохимическое исследование крови (по показаниям).

Послеоперационное медикаментозное обеспечение

Для предупреждения инфекционных осложнений со стороны операционной раны назначаются антибиотики широкого спектра действия не менее 4 - 5 дней (доза в зависимости от массы тела и состояния пациента).

Опиаты, анальгетики и нестероидные противовоспалительные средства назначаются с учетом выраженности болевого синдрома.

Больной выписывается из хирургического стационара с рекомендациями: ношение воротника, контроль за осанкой, движениями, нагрузками на шейный отдел позвоночника, ЛФК.

Реабилитация

Больному рекомендуется прибыть на контроль через 1 месяц после выписки. При этом оценивается клинический статус, адаптированность к новым условиям, состояние воротника, выполнение предыдущих рекомендаций, а также мнение и возможные жалобы самого больного. Рентгенография позвоночника выполняется только при наличии каких-либо негативных изменений, выявленных клиническим осмотром.

При отсутствии каких-либо осложнений рекомендуется выполнять предыдущие указания, следующий контрольный осмотр назначается на период 6 - 8 месяцев от дня операции.

В плане лечения рекомендуется расширение программы ЛФК - упражнения для укрепления мышц шейной области. Следующий контрольный осмотр назначается на период 1 - 1,5 года от дня операции.

Главное в достижении успеха лечения больных с врожденной мышечной кривошеей является удержание головы в правильном положении с момента выявления патологии.

Правильное или срединное положение головы достигаются следующими путями: наложением корригирующих повязок, воротников, соблюдением правильного ортопедического режима. У детей рекомендуется носить воротник в течение 6 месяцев до 1 года, а у взрослых до 8 недель.

Ведение пациентов на амбулаторном уровне

Медицинская помощь при врожденной мышечной кривошее оказывается в плановом порядке и преимущественно амбулаторно. Для своевременного выявления врожденной мышечной кривошеи необходимо проведение регулярных профилактических осмотров – в семейных поликлиниках. Дети с подозрением на наличие кривошеи должны быть направлены к районному ортопеду, обследованы и взяты на учет для динамического наблюдения.

Дети, находящиеся на консервативном лечении, должны быть осмотрены ортопедами не менее 1 раза в месяц вплоть до полной коррекции. В последующем, учитывая возможные рецидивы у детей, рекомендуется повторные осмотры до окончания роста. За это время пациенты должны ежедневно заниматься ЛФК, желательны несколько раз в день. Массаж мышц шеи, электрофорез йодистым калием, парафиновые аппликации в область позвоночника производятся курсами по 10 сеансов с периодичностью 2-4 раза в год.

Объем медицинской помощи в РМО:

- клинический осмотр
- рентгенография позвоночника
- проведение консервативного лечения больным в начальных стадиях заболевания, а также в период послеоперационного наблюдения.
- Прогрессирование деформации является показанием к направлению к специалистам ортопедам областного многопрофильного детского медицинского центра.

Объем медицинской помощи в ОМДМЦ:

- Клиническое и лабораторное обследование в полном объеме, консервативное лечение.
- Оперативное лечение. (при наличии кадров и необходимого технологического оборудования).
- проведение динамического наблюдения.

Организация медицинской помощи в специализированных ортопедических центрах:

- оказание консультативной и методологической помощи региональным специалистам
- консультации больных, направленных из региональных медицинских учреждений
- проведение лабораторного обследования больных с врожденной мышечной кривошеей

- оказание специализированной помощи и оперативное лечение сложным больным и при наличии послеоперационных осложнений
- проведение динамического наблюдения.

4.5 Индикаторы эффективности лечения

Индикаторы применяются в целях оценки эффективности оказания ортопедической помощи, правильности выбора методов профилактики, диагностики, лечения и реабилитации, степени достижения запланированного результата.

Индикаторы результата консервативного лечения:

Хороший результат – достигнуто устранение деформации, уменьшение наклона головы, уменьшение уплотнения и напряжения ГКСМ, восстановление двигательной функции головы.

Удовлетворительный результат – остаточные вторичные деформации;

Неудовлетворительный результат – отсутствие коррекции и усиление деформации, вторичные деформации.

Индикаторы результата оперативного лечения:

Хороший результат – достигнуто устранение деформации, уменьшение наклона головы, уменьшение уплотнения и напряжения ГКСМ, восстановление двигательной функции головы, получен косметический эффект;

Удовлетворительный результат – остаточные вторичные деформации, наличие послеоперационных осложнений, не повлиявшие на полученный анатомический и функциональный результат;

Неудовлетворительный результат – наличие послеоперационных осложнений, ухудшающие состояние больного.

5. Показания для госпитализации с учетом видов оказания медицинской помощи:

5.1 показания для плановой госпитализации:

Выраженная деформация с нарушением функции

5.2 показания для экстренной госпитализации:

Показания для экстренной госпитализации отсутствуют.

6. Тактика лечения на стационарном уровне:

6.1. карта наблюдения пациента, маршрутизация пациента:

Осмотр в приёмном отделении (поликлинике) стационара

- Физикальный осмотр ортопедом больного с врожденной мышечной кривошеей
- направление на лабораторное и инструментальное обследование

Лабораторное отделение стационара

- проведение лабораторного обследования
- проведение инструментальных исследований

приёмное отделение стационара

- оформление карты стационарного больного
- направление на госпитализацию в ортопедическое отделение стационара

ортопедическое отделение стационара

- осмотр заведующего ортопедическим отделением
- осмотр анестезиолога
- назначение даты операции

Операционное отделение

- Проведение оперативного вмешательства

Ортопедическое отделение стационара

- Стационарное немедикаментозное и медикаментозное лечение по назначению ортопеда, физиотерапевта.
- контроль за операционной раной
- выписка на амбулаторное наблюдение

поликлиника РМО, семейная поликлиника

- реабилитация в амбулаторных условиях;
- Профилактика в амбулаторных условиях;
- Диспансеризация в амбулаторных условиях.

7. Организационные аспекты протокола:

7.1. информация об отсутствии конфликта интересов: конфликта интересов – **нет**;

7.2. данные экспертов (специалистов республики и зарубежных стран):

1. Тиляков А.Б. д.м.н., директор Республиканского центра детской ортопедии.
2. Хужаназаров И.Э. д.м.н., заведующий кафедрой травматологии и ортопедии, ВПХ и нейрохирургии Ташкентской медицинской академии.

7.3. указание условий пересмотра протокола: пересмотр протокола через 3 или 5 лет после его разработки или при наличии новых методов с уровнем доказательности;

**НАЦИОНАЛЬНЫЙ КЛИНИЧЕСКИЙ ПРОТОКОЛ
МЕДИЦИНСКИХ ВМЕШАТЕЛЬСТВ ПО НОЗОЛОГИИ
«ВРОЖДЕННАЯ МЫШЕЧНАЯ КРИВОШЕЯ»**

Ташкент – 2025

2. Основная часть.

2.1. Введение:

Врожденная мышечная кривошея занимает третье место среди врожденной патологии опорно-двигательного аппарата после врожденного вывиха бедра и косолапости (7) и составляет 12,4 % (5), по результатам исследований ряда зарубежных авторов, частота встречаемости врожденной мышечной кривошеи от 0,4 до 1,9 % (3). По мнению других авторов, частота данной патологии составляет от 0,3 до 2 % (12, 17).

Врожденная мышечная кривошея – одна из разновидностей кривошеи, характеризующейся изменением нормального положения головы. Установка головы в неправильном положении происходит на почве врожденного укорочения грудино-ключично-сосцевидной мышцы (5). Очень редко встречается и двухсторонняя форма заболевания. <https://www.ncbi.nlm.nih.gov/books/NBK549778/>.

2.2 Определение

Оперативный метод лечения врожденной мышечной кривошеи применяется у детей после безуспешности консервативного лечения после 2-х летнего возраста. Основными этапами операции при врожденной мышечной кривошее являются резекция нижнего отдела грудино-ключично-сосцевидной мышцы с обязательным пересечением наружного и глубокого листков поверхностной фасции и рассечением части поверхностной фасции в боковом треугольнике шеи.

<https://www.ilizarov-journal.com/jour/article/view/2001/2028>

3. Методы, подходы и процедуры диагностики и лечения Консервативное лечение

3.1 Цель проведения консервативного лечения:

- коррекция неправильного положения головы и шеи

3.2 Противопоказания к процедуре или вмешательству:

- анемия тяжелой степени
- некомпенсированные соматические заболевания
- эпилепсия
- кахексия

3.3 Показания к консервативному лечению:

- дети до 2-х летнего возраста

3.4. Требования к специалисту, проводящему процедуру или вмешательство:

Ортопед-травматолог поликлиники и медицинская сестра, имеющие опыт осуществления данной процедуры.

3.5. Перечень основных и дополнительных диагностических мероприятий в подготовке к процедуре или вмешательству:

УЗИ шейных мышц, рентгенография шеи по показаниям

3.6. Требования к проведению процедуры или вмешательства:

Консервативные процедуры проводятся в кабинетах поликлиник, оснащенных по требованиям СанПиНа.

3.7. Требования к подготовке пациента:

Специальных требований для подготовки пациентов к процедуре не имеются.

Оперативное лечение

3.1 Цель проведения операции:

– рассечение укороченной грудино-ключично-сосцевидной мышцы

3.2 Противопоказания к процедуре или вмешательству:

- анемия тяжелой степени
- некомпенсированные соматические заболевания
- эпилепсия
- кахексия

3.3 Показания к операции:

- безуспешное консервативное лечение врожденной мышечной кривошеи
- нелеченые дети и взрослые

3.4 Требования к специалисту, проводящему процедуру или вмешательство:

Травматолог-ортопед, имеющий квалификационную категорию и опыт участия в проведении данной операции в качестве оператора или первого ассистента.

3.5 Перечень основных и дополнительных диагностических мероприятий в подготовке к операции:

Лабораторные и функциональные обследования:

- общий анализ крови;
- общий анализ мочи;
- анализ крови на группу и резус-фактор;
- коагулограмма
- биохимическое исследование крови
- исследование крови на RW;
- Гепатит В Экспресс-метод
- Гепатит С Экспресс-метод
- ЭКГ.

Консультация специалистов: педиатра, невролога, ЛОР, окулиста и других специалистов по показаниям.

3.6 Требования к проведению процедуры или вмешательства:

Наличие операционной, оборудованной по требованию утвержденных СанПиНов, с соблюдением мер асептики и антисептики, наличие квалифицированной анестезиолого-реанимационной бригады.

Оснащение: операционный стол, операционная лампа, электрокоагулятор, малые хирургические и травматологические наборы, стерильное белье, стерильные перевязочные материалы, одноразовые расходные материалы. Анестезиологические и антисептические медикаменты.

3.7 Требования к подготовке пациента:

Больной осматривается врачом-анестезиологом после проведенного лабораторного и функционального обследования. По показаниям согласовывается проведение дополнительного обследования, консультирования смежными специалистами, выполнение подготовительных лечебных мероприятий. При наличии анемии необходима плановая коррекция уровня гемоглобина.

Рекомендуемым видом анестезии является внутривенный наркоз.

Предоперационная подготовка больного.

Опорожнение кишечника и санация кожи области разрезов проводится по общепринятой в хирургии методике.

За 2 часа до начала операции, для предупреждения инфекционных осложнений со стороны легких и операционных ран, назначается одно из антибактериальных средств широкого спектра в пределах возрастных доз.

Положение больного во время операции.

Больного укладывают на операционный стол на спину. Под область лопаток подкладывают плоскую плотную подушку толщиной 5-7 см для того, чтобы голова отклонилась несколько назад и более сильно натянулась укороченная грудино-ключично-сосцевидная мышца.

Техника операции:

Обработка операционного поля стандартными антисептиками.

Методика операции осуществляется следующим образом. После подготовки операционного поля, делают кожный разрез параллельно кожным складкам шеи на 1-2 см выше ключицы. Длина его зависит от возраста больного, но в среднем равняется 3-5 см. Послойно рассекают ткани до обнажения ножек грудино-ключично-сосцевидной мышцы, подводят под них зонд Кохера, чтобы изолировать эти ножки на протяжении нескольких сантиметров, и под зондом послойно их пересекают. Ножки пораженной грудино-ключично-сосцевидной мышцы бывают резко изменены: беловатого цвета,

напоминающего цвет сухожилия очень плотны на ощупь, они резко отличаются от окружающих тканей. После тщательного гемостаза осматривают всю рану и дополнительно пересекают все натянутые тяжи (добавочные ножки мышцы и если имеется натяжение, то и задний листок поверхностной фасции). После этого рану зашивают. Накладывают фиксатор шеи.

Особенности операции у взрослых: проводится рассечение поверхностного и глубокого листка шейной фасции в боковом треугольнике шеи, продольное пересечение собственной фасции грудино-ключично-сосцевидной мышцы по типу «снятия корки банана». В зависимости от степени мышечной кривошеи производится резекция мышцы от 2,0 см до 6,0 см.

3.8. Индикаторы эффективности лечения:

Хороший результат – достигнуто устранение деформации, уменьшение наклона головы, уменьшение уплотнения и напряжения ГКСМ, восстановление двигательной функции головы, получен косметический эффект;

Удовлетворительный результат – остаточные вторичные деформации, наличие послеоперационных осложнений, не повлиявшие на полученный анатомический и функциональный результат;

Неудовлетворительный результат – наличие послеоперационных осложнений, ухудшающие состояние больного.

**НАЦИОНАЛЬНЫЙ КЛИНИЧЕСКИЙ ПРОТОКОЛ
МЕДИЦИНСКОЙ ПРОФИЛАКТИКИ И РЕАБИЛИТАЦИИ
ПО НОЗОЛОГИИ «ВРОЖДЕННАЯ МЫШЕЧНАЯ
КРИВОШЕЯ»**

Ташкент – 2025

2. Основная часть.

2.1. Введение:

Врожденная мышечная кривошея занимает третье место среди врожденной патологии опорно-двигательного аппарата после врожденного вывиха бедра и косолапости (7) и составляет 12,4 % (5), по результатам исследований ряда зарубежных авторов, частота встречаемости врожденной мышечной кривошеи от 0,4 до 1,9 % (3). По мнению других авторов, частота данной патологии составляет от 0,3 до 2 % (12, 17).

[. https://www.ncbi.nlm.nih.gov/books/NBK549778/](https://www.ncbi.nlm.nih.gov/books/NBK549778/)

Врожденная мышечная кривошея возникает чаще всего вследствие патологических изменений в мягких тканях, главным образом, в грудино-ключично-сосцевидной мышце, реже - в результате аномального развития шейного отдела позвоночника (4).

Недостаточная длина грудино-ключично-сосцевидной мышцы возникает вследствие ее врожденного недоразвития и последующих изменений, происходящих во время родового акта и после него под влиянием внешних причин, увеличивающих ее неполноценность, которая заключается в замедлении или прекращении роста мышцы в длину и в частичной или полной утрате функции. Недостаточная длина грудино-ключично-сосцевидной мышцы вызывает наклон головы в сторону укороченной мышцы и поворот в противоположную сторону, что сопровождается изменениями позвоночника, лица, черепа и ключиц (1,2,3,20,25).

<https://www.ilizarov-journal.com/jour/article/view/2001/2028>

2.2. Определение – профилактики или реабилитации:

Профилактика это комплекс различного рода мероприятий, направленных на предупреждение какого-либо явления и/или устранение факторов риска. Профилактическое здравоохранение (профилактическая медицина или профилактика) подразумевает под собой комплекс мер, направленных на предотвращение развития заболеваний, в отличие от их лечения болезней. Профилактика заболеваний базируется на мероприятиях, которые могут быть классифицированы как первичные, вторичные и третичные меры профилактики. [https://cr.minzdrav.gov.ru/schema/667_1]

Профилактических мер, предупреждающих развития врожденной мышечной кривошеи, в мировой ортопедической науке до настоящего времени не описано. Реабилитация пациентов начинается с момента первичной диагностики данного заболевания.

Реабилитация определяется как «комплекс мероприятий, направленных на восстановление функциональных возможностей человека и снижение уровня инвалидности у лиц с нарушениями здоровья с учетом условий их проживания». [https://cr.minzdrav.gov.ru/schema/667_1]

Реабилитация пациентов с врожденной мышечной кривошеей начинается с момента первичной диагностики данного заболевания.

2.3. Виды профилактики или реабилитации:

В зависимости от состояния здоровья или выраженной патологии рассматривают три вида профилактики:

- первичная;
- вторичная;
- третичная.

Первичная профилактика в отношении врожденной мышечной кривошеи заключается в соблюдении правил ортопедического режима со стороны родителей.

Вторичная профилактика врожденной мышечной кривошеи – возможно более ранняя диагностика и ранее консервативное лечение, своевременное оперативное лечение до развития вторичных деформаций костей черепа.

Третичная профилактика – предупреждение развития осложнений в процессе консервативного и оперативного лечения.

Этапы реабилитации:

Этап 1. Лечебно-реабилитационный. Он осуществляется в остром периоде заболевания или травмы.

Этап 2. Ранняя стационарная медицинская реабилитация. Осуществляется в остром и раннем восстановительном периоде заболевания или травмы в стационарных отделениях.

Этап 3. Амбулаторный. Осуществляется в реабилитационных, а при их отсутствии — в профильных отделениях амбулаторно-поликлинических организаций здравоохранения.

[\[https://cr.minzdrav.gov.ru/schema/667_1\]](https://cr.minzdrav.gov.ru/schema/667_1)

2.4. принципы проведения общественных профилактических мероприятий и индивидуальной профилактики:

Общественная профилактика – это социальные, воспитательные, санитарно-гигиенические, противоэпидемические и лечебных мероприятия, планомерно проводимые государственными институтами и общественными организациями с целью обеспечения всестороннего развития физических и духовных сил граждан, устранения факторов, вредно действующих на здоровье населения. Общественным профилактическим мероприятием врожденной мышечной кривошеи является организация регулярных осмотров детей в поликлиниках и своевременная профилактика вторичных деформаций лица, черепа и позвоночника.

Индивидуальная профилактика заключается в организации раннего осмотра новорожденного детским ортопедом в условиях родильного учреждения или в поликлинике после выписки из роддома.

[\[https://cr.minzdrav.gov.ru/schema/667_1\]](https://cr.minzdrav.gov.ru/schema/667_1)

3.1. Методы и процедуры профилактики:

1) цель профилактики (указываются цели профилактики):

Своевременная диагностика заболевания

2) первичная профилактика – в отношении врожденной мышечной кривошеи заключается в соблюдении правил ортопедического режима. Проводится родителями по назначению ортопеда. Ортопедический режим включает в себя ношение ребенка в правильном положении и исключение вертикализации без воротника и корригирующих приспособлений.

3) скрининг - Внешний осмотр всех детей, родившихся в родильном учреждении микропедиатром. При подозрении на наличие кривошеи направление к районному ортопеду. Учитывать, что реабилитационные мероприятия необходимо начинать до начала формирования деформаций черепа.

4) вторичная профилактика - Вторичная профилактика врожденной кривошеи заключается в своевременном выявлении и раннем консервативном лечении, а также своевременном оперативном лечении больных с выраженными изменениями грудино-ключично-сосцевидной мышцы, не поддающимися консервативной терапии. Вторичная профилактика врожденной кривошеи осуществляется микропедиатром путем осмотра всех новорожденных в родильном учреждении в течение 3 дней, травматологом-ортопедом ЦРП всех новорожденных в течение месяца.

5) третичная профилактика – Для предупреждения рецидива кривошеи в процессе консервативного лечения рекомендуется регулярное ношение корригирующей шины и своевременное выполнение назначений врача (физиотерапия, массаж, ЛФК). Контроль за проведением третичной профилактики осуществляет врач травматолог-ортопед РМО. Контроль проводится до окончания роста ребенка.

Третичная профилактика для пациентов в после операции: Антибиотикотерапия для профилактики послеоперационных инфекционных осложнений. Проводится в стационаре в течение 3-5 дней. Регулярное ношение корригирующей шины и соблюдение своевременного выполнения назначений врача в послеоперационном периоде (физиотерапия, массаж, ЛФК). Контроль за проведением третичной профилактики осуществляет врач травматолог-ортопед РМО. Мероприятия проводятся до окончания восстановительного лечения. Наблюдение осуществляется до завершения роста ребенка, у взрослых - в течение года после операции.

3.2. Методы и процедуры реабилитации:

Цель реабилитации:

- полное или частичное восстановление формы и функции шейных мышц;
- предупреждение, ранняя диагностика и лечение врожденной мышечной кривошеи и её последствий;
- улучшение качества жизни пациентов с врожденной мышечной кривошеей;
- социальная интеграция пациента в общество.

4. Показания к проведению 3-х видов профилактики и к реабилитации:

Верифицированный диагноз врожденная мышечная кривошея

5.1 Критерии для определения проведения видов профилактики:

Наличие врожденной мышечной кривошеи в процессе консервативного и оперативного лечения.

5.2 Критерии для определения этапа и объема реабилитационных процедур :

Критериями для проведения реабилитации являются возраст больного, степень тяжести деформации, наличие соответствующих медицинских учреждений и специалистов, доступность реабилитационных ресурсов для больного.

6. Этапы и объемы реабилитации:

- 1 – этап: ранний осмотр всех новорожденных (родильное учреждение, ЦРП)
- 2 – этап: раннее консервативное лечение новорожденных с выявленной кривошеей (ЦРП, ортопедические отделения ОДММЦ)
- 3 – этап: своевременное оперативное лечение при неэффективности консервативного лечения (ортопедические отделения областных и республиканских специализированных клиник)
- 4 – этап: регулярное наблюдение за пациентами для предупреждения осложнений (ЦРП)

7. Диагностические мероприятия с указанием уровня медицинской профилактики или реабилитации:

- 1) Основные диагностические мероприятия: ранний осмотр новорожденных, УЗИ шейных мышц, рентгенография шейного отдела позвоночника
- 2) Дополнительные диагностические мероприятия : консультации невропатолога, ЛОР-врача.

8. Тактика медицинской профилактики или реабилитации с указанием уровня:

- 1) Основные профилактические или реабилитационные мероприятия:
 - проведение осмотра новорожденных в роддомах, направление к ортопеду детей с подозрением на кривошею
- 2) Дополнительные профилактические и реабилитационные мероприятия
 - своевременное консервативное лечение выявленных детей: ЛФК, массаж, физиотерапия, ношение фиксирующих шею ортезов
 - оперативное лечение: рассечение укороченной грудино-ключично-сосцевидной мышцы.

- периодический профилактический осмотр ортопедов после консервативного и оперативного лечения

9. Индикаторы эффективности профилактических и реабилитационных мероприятий:

- восстановление формы и оси шейного отдела позвоночника (соответственно антропометрическим - показателям здорового организма);
- улучшение функции шеи;
- улучшение функционального объема движений в шейном отделе позвоночника;
- устранение косметических дефектов;
- улучшение качества жизни.

10. Организационные аспекты протокола:

10.1. информация об отсутствии конфликта интересов: конфликта интересов – нет;

10.2. данные экспертов (специалистов республики и зарубежных стран):

1. Тиляков А.Б. д.м.н., директор Республиканского центра детской ортопедии.
2. Хужаназаров И.Э. д.м.н., заведующий кафедрой травматологии и ортопедии, ВПХ и нейрохирургии Ташкентской медицинской академии.

10.3. указание условий пересмотра протокола: пересмотр протокола через 3 или 5 лет после его разработки или при наличии новых методов с уровнем доказательности;

Список литературы:

1. Алдер А.В. Профилактика врожденной кривошеи. //Проблемы травматологии и ортопедии. Таллин. 1990.- №2. – С.216-217.
2. Башкинова Р.Ф. Врожденная мышечная кривошея //Автореферат дис.... на соискание ученой степени к.м.н. Москва. 1974. 25 стр.
3. Бондаренко Н.С. Врожденная кривошея. //Ортопедия, травматология и протезирование. 1981.-№10.-С.65-72.
4. Волков М. В., Дедова В. Д. Детская ортопедия. М.: Медицина, 1980. С. 60-67.
5. Поздеев А. П. Кривошея у детей : Учеб. пособие для врачей. СПб., 2000. С.3 - 12.
6. Binder H., Eng G.D., Gaiser J.F., Koch B. Congenital muscular torticollis: results of conservative management with long-term follow-up in 85 cases. Arch. Phys. Med Rehabil. 1987;68: 222-225.
7. Bredenkamp J.K., Hoover L.A., Berke G.S., Shaw A. Congenital muscular torticollis. A spectrum of disease. Arch Otolaryngol Head. Neck Surg. 1990; 116(2):212-216.
8. Brown J.B., McDowell F. Wry-neck facial distortion prevented by resection of fibrosteriomastoid muscle in infancy and childhood. Ann Surg. 1990;131:721-33.
9. Canale S.T., Griffin D.W., Hubbard C.N. Congenital muscular torticollis. A long-term follow-up. J Bone Joint Surg Am. 1982; 64:810-816.
10. Celayir A.C. Congenital muscular torticollis: early and intensive treatment is critical. A prospective study. Pediatr Int. 2000; 42:504-507.

11. Chan Y.L., Cheng J.C., Metreweli C. Ultrasonography of congenital muscular torticollis. *PediatrRadiol.* 1992;22:356-360.
12. Chen M.M., Chang H.C., Hsieh C.F., Yen M.F., Chen T.H. Predictive model for congenital muscular torticollis: analysis of 1021 infants with sonography. *Arch Phys Med Rehabil.* 2005; 86:2199-2203.
13. Cheng J.C., Metreweli C, Chen T.M., Tang S. Correlation of ultrasonographic imaging of congenital muscular torticollis with clinical assessment in infants. *Ultrasound Med Biol.* 2000; 26:1237-1241.
14. Cheng J.C., Wong M.W., Tang S.P, et al. Clinical determinants of the outcome of manual stretching in treatment of congenital muscular torticollis in infants. A prospective study of eight hundred and twenty-one cases. *J Bone Joint Surg Am.* 2001; 83:679-87.
15. Cho K.H., Kim J.Y., Lee I.Y, Yim S.Y. Congenital muscular torticollis in siblings: a case report and literature review. *J Korean AcadRehabil Med.* 2009; 33:731-734.
16. Do T.T. Congenital muscular torticollis: current concepts and review of treatment. *CurrOpinPediatr.* 2006; 18:26-9.
17. Hsu T.C., Wang C.L., Wong M.K., Hsu K.H., Tang F.T., Chen H.T. Correlation of clinical and ultrasonographic features in congenital muscular torticollis. *Arch Phys Med Rehabil.* 1999;80:637-641
18. Kim H.S., Vaq S.G., Kim S.W., Lee S.K., You S., Shin J.B., Chung H.J. The clinical features and outcome of therapy according to the subtypes of torticollis. *J Korean Child Neurol Soc.* 2006; 14:243-249.
19. Lin J.N., Chou M.L. Ultrasonographic study of the sternocleidomastoid muscle in the management of congenital muscular torticollis. *J Pediatr Surg.* 1997; 32:1648-1651.
20. Luther B.L. Congenital muscular torticollis. //Orthop. Nurs. 2002.V.21. N3. P. 21-29.
21. Morrison D.L., MacEwen G.D. Congenital muscular torticollis: observations re-garding clinical findings, associated conditions, and results of treatment. *J PediatrOrthop.* 1982; 2:500-505.
22. Sönmez K., Türkyilmaz Z., Demirogullari B., Ozen I.O., Karabulut R., Bagbanci B., Başaklar A.C., Kale N. Congenital muscular torticollis in children. *ORL J OtorhinolaryngolRelat Spec.* 2005; 67(6):344-347.
23. Suzuki S., Yamamuro T., Fujita A. The aetiological relationship between congenital torticollis and obstetrical paralysis. *IntOrthop.* 1984;8:175-181
24. Tang S.F., Hsu K.H., Wong A.M., Hsu C.C., Chang C.H. Longitudinal followup study of ultrasonography in congenital muscular torticollis. *ClinOrthopRelat Res.* 2002;403: 179-185.
25. Tatli B., Aydinli N., Caliskan M., Ozmen M., Bilir F., Acar G. Congenital muscular torticollis: evaluation and classification. *Pediatr Neurol.* 2006;34:41-44.
26. Yim S.Y., Lee I.Y., Park M.C., Kim J.H. Differential diagnosis and management of abnormal posture of the head and neck. *J Korean Med Assoc.* 2009; 52:705-718.
27. Yu C.C., Wong F.H., Lo L.J., Chen Y.R. Craniofacial deformity in patients with uncorrected congenital muscular torticollis: an assessment from three-dimensional computed tomography imaging. *PlastReconstrSurg.* 2004; 113:24—33.

28. Ходжаева Л.Ю., Ходжаева С.Б. Дифференциальная диагностика кривошеи у детей первого года жизни. //Травматология и ортопедия России, 2011
<https://cyberleninka.ru/article/n/differentsialnaya-diagnostika-krivoshei-u-detey-pervogo-goda-zhizni>.

29.Семенов С.В., Шарпарь В.Д., Неганов О.А., Каменских М.С., Егоров В.А., Ислентьев А.В. Современное состояние вопроса диагностики и лечения врожденной мышечной кривошеи. Гений ортопедии, 2013;(2).
<https://www.ilizarov-journal.com/jour/article/view/2001/2028>.

30.Jalaja Gundrathi; Bruno Cunha; Magda D. Mendez.
<https://www.ncbi.nlm.nih.gov/books/NBK549778/>.

31.Гаркавенко Ю.Е., Поздеев А.П., Крюкова И.А. Алгоритм диагностики кривошеи у детей младших возрастных групп. Ортопедия, травматология и восстановительная хирургия детского возраста. 2021, Том 9, №4 477-490

<https://journals.eco-vector.com/turner/issue/view/8186>

<https://mkb-10.com/index.php?pid=16482>

[https://cr.minzdrav.gov.ru/schema/667_1

Настоящий национальный клинический протокол и стандарт разработаны под руководством заместителя министра здравоохранения Баситхановой Э.И, начальника управления медицинского страхования Алмардонова Ш.К., начальника отдела разработки и внедрения клинических протоколов и стандартов Нуримовой Ш.Р., а также с организационной и практической помощью главного специалиста отдела Джумаевой Г.Т. и ведущего специалиста отдела Рахимовой Н.Ф.